Aus der Universitäts-Augenklinik Erlangen
Vorstand: Professor Dr. Bruno Fleischer

Über die Wirkung von gelbkreuzlösenden und gelbkreuzzerstörenden Stoffen auf das Kaninchenauge.

Inaugural-Dissertation
zur Erlangung der Doktorwürde
der Hohen Medizinischen Fakultät
der Friedrich-Alexander-Universität
Erlangen

vorgelegt von

Hermann Luh

aus Erlangen

Tag der mündlichen Prüfung: 19. 2. 1939.

1939
Buchdruckerei Karl Döres, Erlangen, Jägerstraße 3.

1940 №16

Dekan: Professor Dr. Richard Greving.

Referent: Professor Dr. Hans Schmelzer.

R. UNIV.
BIBLIOTHEEK
LEIDEN

Meinen lieben Eltern!

Inhaltsangabe:

A. Einleitende Bemerkungen . . . . . S. 6

B. Eigene Untersuchungen . . . . . S. 9

I. Versuche über die Verträglichkeit des Kaninchenauges gegenüber
a) gelbkreuzlösenden Mitteln,
b) gelbkreuzzerstörenden Mitteln.

II. Versuche am Kaninchenauge über die Einwirkung von Gemischen des Gelbkreuzes mit
a) gelbkreuzlösenden Mitteln,
b) gelbkreuzzerstörenden Mitteln.

C. Ergebnis . . . . . S. 48

Mehr als 20 Jahre sind schon vergangen, seit das „Gelbkreuz" als wirksamster und unheimlichster Kampfstoff in den Gaskrieg eingeführt wurde. Nach allem, was in dem einschlägigen Schrifttum und auch in der interessierten Tagespresse bekannt wurde, ist es bis jetzt in seiner zerstörenden Wirkung auf den lebenden Organismus unübertroffen geblieben. Umso verwunderlicher, daß wir noch über kein wirklich zuverlässiges Mittel verfügen, das die durch die Verätzung mit Gelbkreuzkampfstoff hervorgerufenen Gewebsschäden sicher verhütet und glatt heilt. Zumindest ist kein solches Heilmittel für Verätzungsfolgen der besonders empfindlichen Schleimhäute bekannt. Gerade dafür aber wäre ein Schutzmittel gegen die gewebszerstörende „Gelbkreuzwirkung" besonders erwünscht, denn bis jetzt bleibt uns für die Behandlung gelbkreuzverätzter Schleimhäute nur die mechanisch wirksame Spülung. Eine Behandlung mit Chlorkalkbrei, wie er für die betroffenen Hautstellen in Frage kommt, würde ja die Schleimhäute an sich schon sehr schwer schädigen und muß daher unterbleiben. Von allen Organen, die mit Schleimhaut bedeckt oder ausgekleidet und daher besonders gefährdet sind, ist aber das Auge wohl das wichtigste. Daher muß sich auch der Augenarzt in besonderem Maße mit der Erforschung von gelbkreuzlösenden oder gelbkreuzzerstörenden Mitteln befassen, die andererseits aber nicht an sich schon das Auge stark angreifen dürfen. Darauf wies vor allem Schmelzer schon wiederholt hin. In seinem Auftrag und unter seiner Leitung wurden auch die folgenden Untersuchungen systematisch durchgeführt. Sie verfolgten zweierlei Ziele: Erstens, Suche nach jenen als gelbkreuzlösend und gelbkreuzzerstörend bekannten Mitteln, die das gesunde Tierauge nicht an sich schon schädigen; zweitens, Ausprobieren der ausgelesenen Schutzmittel zusammen mit Gelbkreuz in der Wirkung auf das Auge.

Bevor ich auf meine Versuche im einzelnen eingehe, seien einige allgemeine Bemerkungen noch vorausgeschickt.

Der Name „Gelbkreuz" umschließt eine Gruppe von einander chemisch sehr nahe verwandten Kampfstoffen, nämlich Dichlordiäthylsulfid, Lewisit, Aethyldichlorarsin, Dibromdiäthylsulfid. Es

handelt sich aber hauptsächlich um das Dichlordiäthylsulfid, das seine chemischen und physikalischen Eigenschaften vorwiegend bestimmt. Dichlordiäthylsulfid von der chemischen Formel: $S \begin{matrix} CH_2—CH_2Cl \\ CH_2—CH_2Cl \end{matrix}$ wurde bereits 1866 von Viktor Meyer rein dargestellt. Es ist eine ölige, farb- und geruchlose Flüssigkeit mit einem Siedepunkt von 217,5 Grad, löst sich in Lipoiden und wird von vielen oxydierenden Stoffen zerstört und zu ungiftigen Verbindungen abgebaut. Im Wasser zerfällt es, bei gewöhnlicher Temperatur, nur sehr langsam in Salzsäure und Thiodiglykol und wird dadurch ungiftig. Der Dampfdruck ist sehr niedrig; seine Verdampfung erfolgt schon bei gewöhnlicher Temperatur, allerdings nur sehr langsam. Daher wurde es auch im Kriege als „Defensivkampfstoff" besonders zur Verseuchung eines vorliegenden Abschnittes angewandt. Bei der fabrikmäßigen Herstellung wird es etwas verunreinigt und erhält dadurch den für das Gelbkreuz charakteristischen Geruch nach Senf. Daher führt es auch den Namen „Senfgas".

Auf den lebenden Organismus wirkt das „Gelbkreuz" als schweres Zellgift ein. Es dringt unbemerkt in die Haut und Schleimhäute, kriecht unter äußerst schmerzhaften, torpid entzündlichen Erscheinungen stetig weiter in die Tiefe, alles Gewebe zerstörend, ähnlich den durch Röntgenstrahlen hervorgerufenen pathobiotischen Prozessen. Besonders unheimlich am „Gelbkreuz" ist das unbemerkte Eindringen in die Körperoberfläche. Wegen seiner Lipoidlöslichkeit ruft es bei der ersten Berührung mit dem Organismus keinerlei Reiz hervor, sodaß die folgenschwere Verätzung dem Betreffenden zunächst gar nicht bewußt wird. Wenn sich dann nach 1—2 Stunden die erste Rötung bemerkbar macht, kommt man nach den bisherigen Erfahrungen mit einer wirksamen Heilbehandlung meist zu spät. Die Zerstörung des Gewebes schreitet unaufhaltsam in die Tiefe fort, da es in seiner Lebenskraft so schwer durch das starke Zellgift getroffen ist, daß es zu einem allmählichen Absterben des Gewebes, zur Pathobiose und Nekrose kommt. Nach den Anschauungen des Amerikaners Allen, die auch durch Versuche von Muntsch und Sturm ihre Bestätigung fanden, erklärt sich dieser Vorgang so, daß die Gelbkreuzkampfstoffe mit biologisch wichtigen Aminoverbindungen reagieren; dadurch, daß diese an das Dichlordiäthylsulfid gekettet werden, komme es zur Pathobiose und Nekrose.

Aus diesem Verhalten des Gelbkreuzkampfstoffes erklärt sich die geringe Aussicht auf eine Einflußnahme auf den fortschreitenden Gewebszerfall. An der Haut hat man noch die Möglichkeit einer vorbeugenden Unschädlichmachung des Gelbkreuzkampfstoffes, wenn man sofort nach der erfolgten Verätzung, beziehungsweise bis

1/4 Stunde danach, stark oxydierend wirkenden Chlorkalkbrei auf die Haut aufträgt. Am Auge geht das natürlich nicht. Hier kommen nur Spülungen, Tropfen und Salbe in Frage, je nachdem wie lange Zeit nach der erfolgten Verätzung der Betroffene zur Behandlung kommt und je nachdem, in welcher Form, d. h. in welchem Aggregatzustand der Gelbkreuzkampfstoff auf die Augen eingewirkt hat. Bei einer möglichst sofort nach der Schädigung einsetzenden Behandlung wird man mit den einfachsten Mitteln auskommen, also mechanische Ausspülung mit Wasser oder sonst einer reizlosen Flüssigkeit. Desgleichen wird man nach Einwirkung nur des Gases auf die Augen — wenn sie nicht zu lange und zu konzentriert erfolgte — mit einfachen Mitteln helfen können und im allgemeinen rascher zu einer Ausheilung der eingetretenen Störungen gelangen, als wenn der Kampfstoff in flüssiger Form in die Augen spritzte.

Bei Einwirkung im gasförmigen Aggregatzustand treten zwar auch stärkere Reizerscheinungen auf, die auf den Unerfahrenen sogar einen angsterregenden Eindruck machen können; es sind dies schmerzhafte starke Rötung und Schwellung der Bindehaut, oberflächliche Hornhauttrübungen, Hyperämie der Iris und ausgesprochene Lichtscheu mit Lidkrampf und Tränenträufeln. Im allgemeinen erfolgt aber rasch Besserung und Heilung dieser Fälle.

Anders ist es, wenn flüssiger Kampfstoff in die Augen spritzt, wie es z. B. im Weltkrieg vorkam bei Rohrkrepierern, Volltreffern in Gasgranatenlager oder bei Granatexplosionen in der Nähe, wobei etwa 50% des Kampfstoffes in Gasform und 50% in flüssiger Form in die Umgebung spritzte (Wagenmann).

Die starke gewebszerstörende Kraft des Gelbkreuzkampfstoffes auf das Auge zeigen deutlich Versuche von Schmelzer. Die Einträufelung von 1—2 Tröpfchen des Stoffes in den Bindehautsack eines Kaninchens genügten nicht nur, um innerhalb kurzer Zeit eine völlige Zerstörung des Versuchsauges, sondern um auch fast regelmäßig den Tod des betreffenden Tieres herbeizuführen, obwohl versucht wurde, wenige Minuten nach der Einwirkung des Stoffes auf das Auge mit den verschiedensten Mitteln die schädlichen Folgen einzuschränken.

Die Verätzungen durch Gelbkreuzspritzer verlaufen am menschlichen Auge, wie die Beobachtungen an verletzten Soldaten zeigten, ähnlich wie im Tierversuch, wenn auch vielleicht etwas milder als am Tierauge. Auch hier genügte die Verätzung mit einem Tropfen „Gelbkreuz", um eine gründliche Zerstörung des Auges herbeizuführen, soferne nicht sofortige ausreichende Spülungen vorgenommen wurden.

Die bis jetzt mögliche Therapie bei Augenschädigungen durch „Gelbkreuz" besteht nach Schmelzer in ausgiebigen Spülungen des Auges, die sofort nach der Verätzung durchgeführt werden sollen, um den in den Bindehautsack eingedrungenen Kampfstoff möglichst vollständig rein mechanisch zu entfernen; also mit irgendeiner gerade erreichbaren Flüssigkeit (Wasser, Inhalt der Feldflasche usw.) tüchtig alles „Gelbkreuz" herausspülen! Am besten geeignet sind alkalische Wässer, weil sie gleichzeitig die bei der Verseifung des Dichlordiäthylsulfids entstehenden Säuren (Salzsäure) zu neutralisieren vermögen. Daran anschließend empfiehlt sich die Behandlung mit der „Alkalischen Augensalbe"[1]). Bei Hornhautmitbeteiligung (Gefahr der Iritis!) muß außerdem Atropin in einer 1%igen Lösung mehrmals täglich eingeträufelt werden; niemals darf Cocain gegeben werden, weil es die Hornhaut schädigt.

Diese Behandlung hat sich aber nur in leichteren Fällen als erfolgreich bewiesen, z. B. bei Einwirkung des Kampfstoffes in Gasform. Wenn flüssiges „Gelbkreuz" in das Auge gelangt und wenn gar schon eine gewisse Zeit vergangen ist, ist sie jedoch ganz unzureichend.

Von Wessely wurde auf Grund seiner Beobachtungen im Tierversuch empfohlen, prophylaktisch reizlose Salben (Vaseline) in das Auge einzustreichen; dadurch würde eine Schädigung durch gasförmiges Dichlordiäthylsulfid verhütet. Aber selbst wenn das zutrifft und wenn man dadurch tatsächlich eine Schutzwirkung für „Gelbkreuz" in flüssiger Form erzielte, so ist doch zu bedenken, daß diese vorbeugende Maßnahme in der Praxis wohl kaum eine größere Bedeutung erlangen dürfte, da im Ernstfall der Soldat vor anderer dringlicheren Sorgen und Aufgaben meist nicht dazu kommen wird, die Schutzsalbe rechtzeitig einzustreichen.

Besser wäre, es stünden ein einfaches Spülmittel oder Tropfen zur Verfügung, die mit großer Sicherheit eine Schädigung des Auges verhüteten, wenn man bald nach der Verätzung das Auge damit behandelte. Ein solches Schutzmittel gegen die verheerende Wirkung konzentrierten Gelbkreuzkampfstoffes am Auge ausfindig zu machen, ist der Zweck der hier beschriebenen Tierversuche.

Zunächst wurden alle die Mittel, von denen bekannt ist, daß sie imstande sind, das „Gelbkreuz" zu zerstören, d. h. in ungiftige Moleküle zu spalten oder es aufzulösen, der Reihe nach in ver-

---

1) Die „Alkalische Augensalbe" hat folgende Zusammensetzung:

Natr. biborac. subtil. pulv.	1,0
Natr. bicarbonic. puriss.	2,0
Aqu.	
Adip. Lan. anhydr.	aa 10,0
Vaselin. american. alb.	ad 100,0

schiedener Verdünnung in das gesunde Kaninchenauge in reichlicher Menge eingeträufelt. Zweck dieser Versuche war, festzustellen, ob die verschiedenen Mittel an sich gut vertragen würden oder ob sie auch selbst schon die Augen so stark angreifen, daß man mit ihnen vielleicht mehr Schaden als Nutzen stiften würde. Als Grundlage dieser Untersuchungen dienten hier die ausgezeichneten Feststellungen des italienischen Chemikers Sartori, der in seinem Buch: „Die Chemie der Kampfstoffe" alles chemisch Wissenswerte über diese Frage zusammengetragen hat. Er gibt an, daß folgende Mittel durch ihre oxydierende Kraft den Gelbkreuzkampfstoff in unschädliche Verbindungen zu zerlegen vermögen:

Selenige Säure und Chloramin. Mit Dichlordiäthylsulfid reagieren weiter Alkalisulfide und Natriumalkoholat.

Er weist ferner darauf hin, daß von den lipoidlöslichen Mitteln besonders folgende als Lösungsmittel des Dichlordiäthylsulfides in Frage kommen:

Petroleum, Benzin, Aethylalkohol, Aethyläther, Thiodiglykol, Glycerin, Schwefelkohlenstoff, Tetrachlorkohlenstoff, Monochlorbenzol; ferner alle möglichen tierischen und pflanzlichen Fette und Oele.

Eigene Untersuchungen.

Mit den Mitteln der letzten Gruppe, also der gelbkreuzlösenden Mittel, fingen meine Versuche an. Die Stoffe wurden zuerst nur eingeträufelt; bei Verträglichkeit wurden die Augen auch damit gespült. Versuchsauge war durchwegs das rechte; das linke blieb unberührt und diente zum Vergleich.

a) Gelbkreuzlösende Stoffe.

1. Olivenöl und

2. Lebertran werden vom Kaninchenauge völlig reizlos vertragen.

3. Glycerin:

Die Spülung des Auges bewirkt zunächst einen mäßigen, bald vorübergehenden Lidkrampf. Nach 5 Minuten wird das Auge wieder geöffnet; es zeigt sich eine mäßige conjunktivale Injektion, die aber bereits nach einer halben Stunde wieder nachläßt. Am nächsten Tage war das rechte Versuchsauge blaß und reizlos wie das Vergleichsauge.

Zusammenfassung: Glycerin übt auf das Kaninchenauge eine rasch vorübergehende, ziemlich geringfügige Reizwirkung aus.

4. Petroleum: Kaninchen Nr. 25 (schwarz-weiß)

Auf die Spülung des Auges reagierte das Tier sofort mit abwehrenden Wischbewegungen und häufigem Lidschlag. Das Auge wird aber bald wieder geöffnet. Nach 5 Minuten ist es noch blaß und reizlos. Nach 10 Minuten zeigt sich eine geringe conjunktivale Injektion, die in der nächsten halben Stunde noch etwas zunimmt und hauptsächlich am Hornhautrand auftritt. Nach einer Stunde ist die Injektion wieder geringer geworden; nach 4 Stunden hat sie noch mehr nachgelassen; doch tritt noch eine leichte Absonderung auf. Nach 7 Stunden ist die Rötung völlig verschwunden und das Auge ist wieder blaß und reizlos.

Zusammenfassung: Petroleum ruft am Kaninchenauge eine mäßige, langsam eintretende Reizwirkung hervor, die aber innerhalb weniger Stunden wieder völlig abklingt.

5. Petroläther:[2]) Kaninchen Nr. 28.

Bei der Spülung tritt sofort krampfhafter Lidschluß und einige Minuten danach mäßige conjunktivale Injektion auf, die noch bis zur ersten halben Stunde leicht zunimmt, dann aber wieder rasch zurückgeht. Nach 4 Stunden zeigt sich noch geringe Eiterabsonderung; nach 8 Stunden ist das Versuchsauge wieder völlig blaß und reizlos.

Zusammenfassung: Petroläther übt auf das Kaninchenauge eine sofort eintretende stärkere Reizwirkung aus, die aber rasch wieder vergeht.

6. Benzin: Kaninchen Nr. 18.

Bei der Spülung wird das Auge sofort krampfhaft geschlossen und erst allmählich wieder, zunächst nur kurze Zeit, zu öffnen versucht. Nach 5 Minuten starke conjunktivale Injektion und stärkeres Tränen; Lider fest geschlossen. Nach 10 Minuten wird das Auge wieder aufgemacht; die Rötung der Bindehaut hat sich kaum mehr verstärkt und geht nach 30 Minuten schon wieder deutlich zurück. Nach 7 Stunden zeigen sich am Versuchsauge keinerlei Reizerscheinungen mehr.

Zusammenfassung: Benzin übt auf das Kaninchenauge eine augenblicklich einsetzende starke Reizwirkung aus, die aber in wenigen Stunden abklingt.

7. Absoluter Alkohol:[3]) Kaninchen Nr. 80 (grau)

Bei der Spülung sofort krampfhafter Lidschluß, der nach 1—2 Minuten wieder nachläßt. Gleichzeitig starke conj. Injektion

---

2) Petroläther wird von Flury, nicht von Sartori angeführt.

3) Nach G. Thomwson und J. H. Black ist Dichlordiäthylsulfid in absolutem Alkohol über 15,6 Grad voll löslich.

und hauchig feine Hornhauttrübung. Nach 5 Minuten hat sich die conj. Injektion noch verstärkt; die Hornhauttrübung ist auch etwas deutlicher geworden. Nach 15 Minuten kommt es bei gleichbleibenden vorhergehenden Erscheinungen, zur langsamen Ausbildung einer polsterkissenartigen Schwellung der Lidbindehäute (Chemosis conjunctivae), die nach etwa 4 Stunden ihren Höhepunkt erreicht hat. Die Rötung der Bindehaut geht dabei zurück. Nach 8 Stunden tritt geringe Eiterabsonderung ein, während alle übrigen Entzündungserscheinungen abnehmen. Die Eiterabsonderung hat bis zum 3. Tag noch zugenommen. Am 4. Tage ist die Schwellung verschwunden; es wird auch kein Eiter mehr abgesondert; die Hornhauttrübung hellt sich langsam auf. Es besteht nur noch geringe conj. Injektion. Am 16. Tage bestehen noch ganz geringe Entzündungserscheinungen; auch die Hornhaut ist noch ganz zart getrübt, kaum sichtbar. Dagegen zeigen sich einige kleine narbige Einziehungen am Oberlid. Am 20. Tage ist das Versuchsauge wieder völlig reizlos und bis auf die geringfügigen narbigen Einziehungen am Oberlid, von ganz normalem Aussehen.

Zusammenfassung: Absoluter Alkohol übt auf das Kaninchenauge eine starke Reizwirkung aus und bewirkt auch fast augenblicklich eine gewisse Trübung der Hornhaut. Die entzündlichen Erscheinungen und die Hornhauttrübung verschwinden zwar im Verlauf von einigen Tagen. Es bleiben narbige Veränderungen an den Lidern; absoluter Alkohol kommt als Schutzmittel nicht in Frage.

8. Aethyläther: Kaninchen Nr. 34 (graubraun).

Bei der Spülung sofort krampfhafter Lidschluß und bereits nach einer Minute leichte conjunktivale Injektion, die sich im Verlauf von 15 Minuten noch ziemlich verstärkt; das Auge wird dann wieder geöffnet. Nach einer halben Stunde beginnt die Nickhaut blasig zu schwellen; es wird mäßig viel Eiter abgesondert. Die Rötung des Auges ist gleich geblieben. Nach einer Stunde geht die Injektion langsam zurück; die blasige Bindehautschwellung greift von der Nickhaut auf das obere Lid über; weiterhin mäßige Eiterabsonderung. Nach 4 Stunden hat die conj. Injektion weiter abgenommen; die Eiterabsonderung hat sich dagegen etwas verstärkt; die Schwellung der Bindehaut (Chemosis) ist noch weiter fortgeschritten. Am nächsten Tag ist die Injektion noch weiter zurückgegangen; die Eiterabsonderung hat nachgelassen; die Bindehautschwellung besteht jedoch noch in gleicher Stärke. 2 Tage danach besteht keine Eiterabsonderung mehr. Die Bindehautschwellung und die conj. Injektion sind nur noch angedeutet. Einen Tag später ist das Auge wieder völlig reizlos und von normalem Aussehen.

Zusammenfassung: Aethyläther macht am Kaninchenauge eine augenblicklich einsetzende Reizung, die langsam abklingt, aber keine Folgen hinterläßt.

9. Schwefelkohlenstoff: Kaninchen Nr. 81 (Albino).

Bei der Spülung sofort heftiger Lidkrampf und lebhafte Abwehrbewegungen. Das Auge wird sehr fest geschlossen. Nach 5 Minuten wird das Auge halb geöffnet, ist jedoch gegen Berührung sehr empfindlich. Es zeigt sich bereits eine starke conjunktivale Injektion, besonders am Hornhautrand. Nach einer halben Stunde hat sich die conj. Injektion noch verstärkt. Mäßige Schwellung der Nickhaut und geringe Schwellung der Lidbindehaut. Starke Lichtscheu, anhaltender Lidkrampf. Nach 4 Stunden ist die conj. Injektion wieder etwas zurückgegangen; die Nickhaut- und Lidschwellung hat noch leicht zugenommen; es besteht geringe Eiterabsonderung. Am nächsten Tag ist die conj. Injektion noch weiter zurückgegangen; auch die Lidschwellung hat bereits wesentlich abgenommen; noch geringe Eiterabsonderung. 2 Tage danach sind alle Entzündungserscheinungen abgeklungen; das Auge ist völlig reizlos und von normalem Aussehen.

Zusammenfassung: Schwefelkohlenstoff ruft am Kaninchenauge eine heftige, aber glatt abheilende Reizung hervor.

10. Tetrachlorkohlenstoff: Kaninchen Nr. 22 (braun).

Bei der Spülung setzen sofort krampfhafter Lidschluß und heftige Abwehr- und Wischbewegungen ein. Nach 5 Minuten wird das Auge wieder geöffnet. Es zeigt sich eine mäßige conjunktivale Injektion. Nach 15 Minuten wird das Auge wieder geschlossen; mäßige Lichtscheu, conj. Injektion etwas verstärkt. Nach einer halben Stunde kommt dazu eine geringe Eiterabsonderung. Nach einer Sunde ist die Bindehautrötung wieder im Abnehmen begriffen; doch besteht noch geringe Eiterabsonderung. An der Nick- und Lidbindehaut zeigt sich eine ganz geringe blasige Schwellung. Nach 4 Stunden ist die Eiterabsonderung verschwunden. Nach 7 Stunden ist ein weiterer Rückgang der conj. Injektion und der Lid- und Nickhautschwellung festzustellen. Am nächsten Tag ist die Lidschwellung verschwunden; nur mehr geringe Bindehautrötung. Am 3. Tag ist das Auge wieder völlig blaß und reizlos.

Zusammenfassung: Auf Tetrachlorkohlenstoff reagiert das Kaninchenauge mit einer kräftigen, aber vorübergehenden Reizwirkung; keine Spätfolgen.

11. Monochlorbenzol: Kaninchen Nr. 10 (schwarz).

Bei der Spülung sofort krampfhafter Lidschluß mit heftigen Abwehr- und Wischbewegungen. Nach 5 Minuten wird das Auge

noch geschlossen gehalten. Bei Oeffnung der Augen zeigt sich eine lebhafte conj. Injektion. Nach 15 Minuten wird das Auge halb geöffnet; die conj. Injektion hat sich weiter verstärkt. Nach einer halben Stunde geringe Lidschwellung. Nach einer Stunde besteht eine geringe Eiterabsonderung; die Lidschwellung hat zugenommen, die Injektion ist die gleiche. Nach 4 Stunden hat die Eiterabsonderung etwas nachgelassen; die Lidschwellung dagegen ist noch deutlicher; die Injektion ist gleich geblieben. An der Hornhaut zeigt sich eine hauchig zarte Trübung. Am nächsten Tag ist die Eiterabsonderung etwas stärker geworden, die Hornhauttrübung ebenfalls; die Lidschwellung und die conj. Injektion sind unverändert geblieben. Zwei Tage nachher ist die Hornhauttrübung deutlicher geworden; die Eiterabsonderung, conj. Injektion und Lidschwellung sind gleich geblieben. Dagegen ist jetzt noch eine geringe ciliare Injektion hinzugekommen. Am 4. Tag keine wesentliche Aenderung des Befundes. Die Hornhauttrübung ist nicht gleichmäßig, sondern stärker im oberen temporalen Viertel. Am Tage danach hat die Eiterabsonderung und die Rötung der Lidbindehaut etwas nachgelassen. Am 10. Tage zeigt sich um das Auge Haarausfall; keine Eiterabsonderung mehr vorhanden. Zwei Tage später sind die Haare um das Auge etwa 1—2 cm breit völlig ausgefallen; die haarlose Haut weist einige verkrustete Wundstellen auf. Die conj. und ciliare Injektion ist nur noch gering; die Hornhauttrübung hat sich etwas aufgehellt. Das Oberlid zeigt einige geringe narbige Einziehungen. Am 15. Tag ist die Hornhauttrübung fast verschwunden; nur noch geringe conj. Injektion, keine ciliare Injektion. Das Oberlid ist mäßig stark eingezogen, die Haare sind noch nicht nachgewachsen. Am 19. Tage sind Hornhauttrübung und Injektion völlig verschwunden; das Oberlid zeigt noch einige kleine narbige Einziehungen. Die Haare wachsen langsam nach.

Zusammenfassung: Monochlorbenzol übt eine sehr starke und anhaltende Reizwirkung auf das Kaninchenauge aus. Insbesondere ruft es eine deutliche Hornhauttrübung und narbige Veränderungen an den Lidern mit Haarausfall um das Auge hervor. Die Hornhauttrübung bildet sich allerdings wieder zurück. Trotzdem kommt das Mittel wegen seiner starken schädigenden Wirkung auf das gesunde Auge für therapeutische Versuche nicht in Betracht.

12. Thiodiglykol: Kaninchen Nr. 25 (schwarz-weiß).

Die Spülung wird zunächst reizlos vertragen. Nach 2 Minuten häufiger Lidschlag und heftige Wischbewegungen; leichte conj. Injektion. Nach 5 Minuten wird das Auge geöffnet; die conj. Injektion hat sich etwas verstärkt. Nach 15 Minuten ist die conj.

Injektion noch stärker geworden und jetzt ist auch eine leichte Schwellung der Nickhaut eingetreten. Nach einer halben Stunde geringe Eiterabsonderung; die Lidschwellung ist weiterhin noch verstärkt; die conj. Injektion ist gleich geblieben. Nach einer Stunde ist die Rötung der Bindehaut wieder etwas zurückgegangen; die Lidschwellung hat ebenfalls etwas abgenommen. Nach sieben Stunden ist noch geringe Eiterabsonderung vorhanden; die conj. Injektion ist fast ganz verschwunden und auch die Lidschwellung ist nur mehr ganz gering vorhanden. Am nächsten Tag ist das Auge wieder völlig blaß und reizlos.

Zusammenfassung: Thiodiglykol bewirkt am Kaninchenauge langsam eintretende und nur mäßig starke Reizerscheinungen, die rasch wieder abheilen.

13. Glykol: Kaninchen Nr. 67 (hellbraun).

Bei der Spülung sofort krampfhafter Lidschluß. Nach 2 Minuten wird das Auge wieder geöffnet; es zeigt sich eine leichte conj. Injektion; dazu besteht geringe Lichtscheu mit vermehrter Tränenabsonderung. Nach 15 Minuten hat sich die conj. Injektion nicht wesentlich verstärkt; es ist dagegen jetzt auch eine geringe Bindehautschwellung eingetreten. Nach einer Stunde hat sich die Bindehautrötung verstärkt. Nach 4 Stunden besteht auch eine geringe Eiterabsonderung. Nach 7 Stunden noch geringe Eiterabsonderung; die anderen Erscheinungen haben deutlich abgenommen. Am nächsten Tage noch geringe conj. Injektion, aber keine Eiterabsonderung und Lidschwellung mehr. Nach zwei Tagen ist das Auge wieder völlig blaß und reizlos.

Zusammenfassung: Glykol übt auf das gesunde Kaninchenauge nur eine mäßige und bald wieder vorübergehende Reizwirkung aus.

14. Benzol: Kaninchen Nr. 62 (braun).

Bei der Spülung sofort Lidkrampf und starker Niesreiz. Fast augenblicklich mäßige Rötung der Bindehaut. Nach 2 Minuten wird das Auge wieder geöffnet; es zeigt sich jetzt eine mäßige conj. Injektion. Nach 15 Minuten sind die conj. Injektion und Rötung unverändert geblieben; dazu besteht nun auch eine verstärkte Absonderung und geringe Bindehautschwellung. Nach einer halben Stunde zeigt sich neben der gleichbleibenden conj. Injektion auch noch eine geringe ciliare Injektion; daneben ist jetzt auch eine leichte Eiterabsonderung aufgetreten. Die Bindehautschwellung ist die gleiche geblieben. Nach 4 Stunden hat sich die Eiterabsonderung etwas verstärkt; die Bindehautschwellung hat noch etwas zugenommen. Die sonstigen Erscheinungen sind gleich geblieben. Am nächsten Tage besteht nur mehr eine geringe Eiter-

absonderung; die conj. und ciliare Injektion haben etwas nachgelassen und auch die Bindehautschwellung ist wieder teilweise zurückgegangen. Zwei Tage danach besteht nur noch eine geringe conj. Injektion; sonst zeigen sich am Auge keinerlei Reizerscheinungen. Drei Tage danach ist das Auge wieder völlig blaß und reizlos.

Zusammenfassung: Benzol übt am Kaninchenauge eine mäßig starke und etwas tiefer gehende Reizwirkung aus, die jedoch ohne Folgen abklingt.

15. Aceton:[4]) Kaninchen Nr. 18 (gelb-braun).

Bei der Spülung sofort krampfhafter Lidschluß. Schon nach einer Minute zeigt sich eine leichte conjunktivale Injektion, die nach 5 Minuten noch mäßig zugenommen hat. Die Lidbindehaut ist bis zu dieser Zeit leicht angeschwollen. Nach 15 Minuten hat sich die Lidbindehautschwellung sehr verstärkt, während die conj. Injektion gleich geblieben ist. Die Hornhaut ist bereits etwas glanzlos, dazu kommt noch mäßige Lichtscheu mit Tränenträufeln. Nach 4 Stunden hat die Lidbindehautschwellung stark zugenommen (Schwellung und Rötung auch an der Nasenöffnung auf der Seite des Versuchsauges). Die Berührung des Versuchsauges empfindet das Tier anscheinend sehr schmerzhaft. Außerdem besteht auch eine starke Eiterabsonderung; die Hornhaut ist hauchig fein getrübt. Nach 7 Stunden hat sich die Lidbindehautschwellung noch weiter verstärkt (die Nasenatmung auf der Seite des Versuchsauges ist deutlich behindert). Am nächsten Tage haben sich die entzündlichen Erscheinungen nicht wesentlich geändert; die Hornhauttrübung hat etwas zugenommen. Zwei Tage danach ist die Bindehautschwellung wieder etwas leicht zurückgegangen. Die übrigen Erscheinungen bestehen in gleicher Stärke weiter. Tags darauf haben die Entzündungserscheinungen wesentlich an Stärke nachgelassen und auch die Hornhauttrübung hat sich wieder etwas aufgehellt. Am 5. Tage sind Bindehautrötung und Bindehautschwellung nur mehr gering vorhanden. Es wird auch kein Eiter mehr abgesondert; die Hornhauttrübung ist fast nicht mehr zu erkennen (die Nasenatmung ist jetzt auch wieder beiderseits frei). Sieben Tage nach Beginn des Versuches ist das Versuchsauge wieder völlig blaß und reizlos.

Zusammenfassung: Aceton bewirkt am gesunden Kaninchenauge stärkere schmerzhafte Reizerscheinungen, in deren Verlauf es hauptsächlich zu Schwellungen der Lidbindehaut kommt;

---

4) Nach Vorschlag von Prof. Schmelzer, nicht bei Sartori angeführt.

außerdem tritt auch eine geringe Hornhauttrübung auf. Nach mehreren Tagen kommt es aber wieder zu einer völligen Abheilung ohne jede Folgeerscheinungen. Wegen der Herbeiführung von stärkeren Reizerscheinungen und von Hornhauttrübung kommt es aber als Schutzmittel nicht in Frage.

b) Gelbkreuzzerstörende Stoffe.

16. Chloramin:[5]) Kaninchen Nr. 23 (schwarz-weiß).

Bei der Spülung mit der 5%igen Lösung sofort Lidkrampf und heftige Abwehrbewegungen. Nach einer Minute wird das Auge schon wieder geöffnet; es zeigt sich eine geringe conjunktivale Injektion, die allmählich an Stärke zunimmt. Nach einer halben Stunde sind die Lider etwas geschwollen; die Rötung der Bindehaut ist mittelstark. Nach einer Stunde hat die conj. Injektion ihren Höhepunkt erreicht und nimmt in der Folgezeit wieder langsam ab; die Lidschwellung hat sich dagegen noch etwas verstärkt. Nach 4 Stunden hat auch die Lidschwellung wieder etwas abgenommen; die conj. Injektion ist weiter rückgängig; dazu kommt jetzt aber eine geringe Eiterabsonderung. Am nächsten Tag ist nur noch eine ganz geringe Bindehautrötung vorhanden. Die Lidschwellung ist wieder völlig zurückgegangen; es wird nun auch kein Eiter mehr abgesondert. Zwei Tage danach ist das Versuchsauge wieder völlig blaß und reizlos.

Zusammenfassung: Chloramin bewirkt in seiner 5%igen wässerigen Lösung am gesunden Kaninchenauge erträgliche Reizerscheinungen, die bereits nach 2 Tagen ohne Folgen wieder völlig abgeklungen sind.

Anmerkung: Chloramin wurde am gesunden Kaninchenauge in 12 1/2%iger, 6 1/4%iger und 5%iger Lösung zunächst durch Einträufeln einiger Tropfen in den Bindehautsack des Kaninchens ausprobiert. Da aber schon wenige Tropfen der 12 1/2%igen und 6 1/4%igen Lösung äußerst starke Reizerscheinungen am Auge bewirkten (starke Injektion, starke Lidschwellung und Eiterabsonderung mit heftiger Schmerzempfindlichkeit und Abklingen der Erscheinungen erst nach mehreren Tagen), wurde eine Spülung des Auges nur mit einer 5%igen Lösung vorgenommen.

---

5) Nach Sartori reagiert Dichlordiäthylsulfid leicht mit Chloramin T (auch in der Kälte) unter Bildung einer Additionsverbindung von der Formel: $CH_3—C_6H_4—SO_2—N\ S\ \begin{matrix} CH_2—CH^2Cl. \\ CH_2—CH^2Cl. \end{matrix}$

17. Natriumsulfid:[6]) Kaninchen Nr. 81 (Albino).

Bei der Spülung mit der 5%igen Lösung (s. Anmerkung) treten sofort Lidkrampf und heftige Abwehrbewegungen auf. Nach einer Minute werden die Lider noch fest geschlossen gehalten. Nach 5 Minuten wird das Auge wieder geöffnet; es zeigt sich eine heftige Bindehautrötung und -schwellung; dazu besteht noch starke Lichtscheu mit verstärkter Tränenabsonderung. Nach einer halben Stunde ist die conj. Injektion bereits schon wieder etwas zurückgegangen; die Bindehautschwellung ist gleich stark geblieben. Nach 4 Stunden besteht nur noch eine leichte conj. Injektion und geringe Bindehautschwellung. Es zeigt sich jetzt auch eine geringe Eiterabsonderung, die bereits am nächsten Tag nicht mehr vorhanden ist; dagegen besteht immer noch eine geringe Rötung und Schwellung der Bindehaut. Zwei Tage danach ist nur mehr eine ganz geringe conj. Injektion vorhanden und nach 3 Tagen ist das Versuchsauge wieder völlig blaß und reizlos.

Zusammenfassung: Natriumsulfid übt in seiner 5%igen wässerigen Lösung auf das Kaninchenauge eine augenblicklich heftige, aber insgesamt nicht allzu schwere Reizwirkung aus, die auch bald wieder ohne Folgen abklingt.

18. Kaliumsulfid:[6]) Kaninchen Nr. 80 (grau).

Bei der Spülung mit der 5%igen wässerigen Lösung (s. Anmerkung) von Kaliumsulfid sofort heftige Abwehr und Lidkrampf, so daß eine ausgiebige Spülung des Auges nicht vollständig möglich war. Die Lider werden sofort fest geschlossen. Nach 5 Minuten wird das Auge wieder geöffnet, es zeigt sich eine sehr heftige conjunktivale Injektion und eine stärkere, milchig trübe, seröse Absonderung. Nach 15 Minuten hat sich die Bindehautrötung nicht mehr weiter verstärkt; dagegen besteht jetzt auch eine mäßige Schwellung der Bindehaut. Nach einer halben Stunde erscheint die noch ziemlich starke seröse Absonderung mehr grauweiß und geht nach einer Stunde in eine reine Eiterabsonderung über. Die conj. Injektion und die Bindehautschwellung sind gleich stark geblieben. Nach 4 Stunden hat die Rötung der Bindehaut etwas abgenommen, während die Schwellung immer noch ziemlich stark ist; die Eiterabsonderung ist noch etwas stärker geworden. Die Hornhaut zeigt jetzt eine hauchig feine Trübung. Am nächsten Tage ist die conj. Injektion weiter zurückgegangen; die Bindehaut-

---

6) Nach Sartori reagiert Dichlordiäthylsulfid leicht mit den Alkalisulfiden (Natrium- und Kaliumsulfid), unter Bildung von Diäthylendisulfid von der Formel: 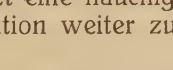

schwellung und die Hornhauttrübung sind unverändert geblieben, es wird nur noch wenig Eiter abgesondert. Zwei Tage danach hat die Eiterabsonderung aufgehört; die conj. Injektion und die Bindehautschwellung sind nur mehr gering; die Hornhauttrübung hat sich wieder aufgehellt und ist kaum mehr zu erkennen. Am Oberlid finden sich einige kleine narbige Einziehungen. Nach drei Tagen ist das Versuchsauge bis auf kleine narbige Einziehungen am Oberlid wieder völlig reizlos und normal.

Zusammenfassung: Kaliumsulfid bewirkt in seiner 5%igen wässerigen Lösung am gesunden Kaninchenauge sehr starke Reizerscheinungen. Es kommt dabei auch zu einer geringfügigen Hornhauttrübung und zu narbigen Veränderungen an den Lidern. Die Entzündungserscheinungen klingen aber verhältnismäßig rasch wieder ab.

An sich würde also Kaliumsulfidlösung als Schutzmittel wenig geeignet erscheinen, aber mit Rücksicht auf eine durch „Gelbkreuz" vielleicht stärker veränderte Wirkungsweise, wird es trotzdem noch für die weiteren Versuche in Aussicht genommen.

Anmerkung: Natrium- und Kaliumsulfid wurden in 33%iger, 8%iger und 5%iger wässeriger Lösung am gesunden Kaninchenauge zunächst durch Einträufeln einiger Tropfen ausprobiert. Dabei zeigte sich aber die Wirkung der 33%igen und 8%igen Lösung als so stark (starke Hornhauttrübung, heftige Injektion, starke Schwellung und nekrotische Veränderungen der Bindehaut usw.), daß eine Spülung nur mit einer 5%igen Lösung in Frage kommen konnte.

19. Selenige Säure:[7]) Kaninchen Nr. 25 (schwarz-weiß).

Bei der Spülung mit den 5%igen wässerigen Lösung sofort heftige Abwehrbewegungen und Lidkrampf. Nach einer Minute wird das Auge wieder geöffnet; es zeigt sich bereits eine geringe conjunktivale Injektion, die sich nach 5 Minuten wesentlich verstärkt; dazu kommt jetzt noch eine mäßige Bindehautschwellung. Die Bindehautrötung nimmt bis eine halbe Stunde danach noch weiter zu und wird äußerst stark; auch die Schwellung der Bindehaut hat noch zugenommen und ist jetzt mittelstark. Nach einer Stunde wird keine weitere Verstärkung der entzündlichen Erscheinungen beobachtet. Nach 4 Stunden zeigt sich eine geringe Eiterabsonderung. Nach 7 Stunden hat sich die Hornhaut fein getrübt; die übrigen Erscheinungen bestehen in gleicher Stärke weiter. Am nächsten Tag hat sich die Hornhauttrübung und die Eiterabsonderung noch verstärkt, während die conj. Injektion und die Bindehautschwellung etwas zurückgegangen sind. Anscheinend

7) Dichlordiäthylsulfid reagiert mit Seleniger Säure unter Reduktion des Selens.

ist die Berührung des Auges für das Tier ziemlich schmerzhaft. In den nächsten Tagen nimmt die Bindehautrötung nur sehr langsam ab, während die Bindehautschwellung und die Eiterabsonderung nach 6 Tagen bereits wieder verschwunden sind. Die Hornhauttrübung hellt sich vom vierten Tage an wieder langsam auf. Nach 21 Tagen besteht immer noch eine leichte Hornhauttrübung und eine mäßige Rötung der Bindehaut. Sonst sind keine besonderen Entzündungserscheinungen am Auge zu beobachten.

Zusammenfassung: Selenige Säure übt in der 5%igen wässerigen Lösung auf das gesunde Kaninchenauge eine sehr starke Reizwirkung aus und macht langanhaltende Entzündungserscheinungen mit mäßiger Trübung der Hornhaut.

Mit Rücksicht auf eine durch Gelbkreuz vielleicht stärker veränderte Wirkungsweise wird die selenige Säure in ihrer 5%igen Lösung auch noch für die weiteren Versuche verwendet.

Anmerkung: Selenige Säure wurde in 10- und 5%iger wässeriger Lösung am Kaninchenauge, zunächst durch Einbringen eines Tropfens in den Bindehautsack ausprobiert. Es zeigt sich dabei, daß die 10%ige Lösung so starke Reizerscheinungen am Auge bewirkte (heftige Injektion, Bindehautschwellung und zunehmende Hornhauttrübung), daß sie für eine Spülung nicht in Frage kam.

20. Natriumäthylat:[8]) Kaninchen Nr. 25 (schwarz-weiß). Natriumäthylat löst sich nicht in Wasser und es wird daher eine 10%ige alkoholische Lösung hergestellt und davon zunächst 3—4 Tropfen in den Bindehautsack des Versuchsauges gebracht. Es tritt sofort ein mäßiger Lidkrampf ein. Nach zwei Minuten ist bereits eine geringe conjunktivale Injektion eingetreten. Nach fünf Minuten hat sich die Bindehautrötung verstärkt und es zeigt sich jetzt auch eine geringe flockige Eiterabsonderung. Nach 15 Minuten besteht eine ziemlich starke conjunktivale Injektion und eine leichte Bindehautschwellung; die Eiterabsonderung ist gering. Nach einer halben Stunde zeigt sich neben der starken conj. Injektion auch eine geringe ciliare; die Bindehautschwellung hat weiter zugenommen. Nach 4 Stunden sind die conj. und ciliare Injektion noch unverändert. Die Bindehautschwellung hat noch etwas zugenommen und es wird auch noch ein wenig Eiter abgesondert. Die Hornhaut zeigt eine hauchig feine Trübung, die am nächsten Tag wesentlich verstärkt ist. Die anderen entzündlichen Erscheinungen bestehen in gleicher Stärke weiter. Das Tier empfindet anscheinend am Auge stärkere Schmerzen. Drei Tage danach sind die Er-

8) Natriumäthylat reagiert nach Helfrich und Reis mit Dichlordiäthylsulfid unter Bildung von Divinylsulfid.

scheinungen am Auge leicht rückgängig. Nach 5 Tagen ist außer einer geringen conj. und ciliaren Injektion und einer ganz geringen Hornhauttrübung nichts mehr von den entzündlichen Erscheinungen zu beobachten. Neun Tage nach dem Versuch ist das Auge wieder völlig blaß und reizlos, die Hornhauttrübung ist ebenfalls wieder verschwunden.

Zusammenfassung: Natriumäthylat bewirkt in seiner 10%igen alkoholischen Lösung selbst in geringer Menge am Kaninchenauge sehr starke Reizerscheinungen mit tiefer gehenden Entzündungsvorgängen und verhältnismäßig rasch wieder vorübergehender Hornhauttrübung. Es scheint jedoch so, daß der Hauptteil der Entzündungserscheinungen auf das Lösungsmittel (absoluten Alkohol) zurückzuführen ist.

Da mit dem Mittel in dieser Lösungsstärke bei einer Spülung am Auge weit schwerere Wirkungen zu erwarten sind, kann es auch für die weiteren Versuche in dieser Form nicht verwendet werden.

21. Natriumhypochlorit:[9])

Kaninchen Nr. 59 (schwarz-weiß).

Bei dem Versuch wurden nur 2—3 Tropfen in den Bindehautsack des Versuchsauges gebracht. Das Tier reagierte darauf mit äußerster Unruhe und heftigem Lidkrampf. Nach 5 Minuten wird das Auge wieder geöffnet; es besteht bereits eine heftige Rötung der Bindehaut und eine leichte Trübung der Hornhaut; außerdem noch ziemlich starke Lichtscheu mit vermehrter Tränenabsonderung. Nach 15 Minuten haben sich die entzündlichen Erscheinungen noch etwas verstärkt. Auch die Bindehaut ist leicht angeschwollen und es zeigt sich jetzt eine mäßige ciliare Injektion. Nach einer Stunde hat die verstärkte Tränenabsonderung fast völlig nachgelassen; dafür tritt jetzt eine geringe Eiterabsonderung auf. Die Hornhauttrübung hat etwas zugenommen. Am nächsten Tage besteht eine sehr starke Eiterabsonderung und starke Hornhauttrübung; die conj. Injektion ist ziemlich stark geworden und auch die Bindehautschwellung hat noch etwas zugenommen. Die entzündlichen Erscheinungen bestehen — außer der Bindehautschwellung, die noch immer weiter zunimmt — bis zum 5. Tag in gleicher Stärke. Von da ab tritt eine allmähliche Milderung aller entzündlichen Erscheinungen ein. Am 16. Tag finden sich am Oberlid einige narbige Einziehungen, während die Entzündungserscheinungen immer noch in ziemlicher Stärke weiter bestehen. Am 21. Tag hat sich die Hornhauttrübung in der oberen Hälfte fast völlig wieder aufgehellt; es besteht aber noch eine dichte linsengroße Infiltration

9) Na-Hypochlorid oxydiert ähnlich wie Chlorkalk Dichlordiäthylsulfid.

der Hornhaut in ihrer unteren Hälfte. Die conj. Injektion ist kaum mehr vorhanden; außer einigen narbigen Einziehungen am Oberlid ist am Auge nichts weiter Auffallendes zu beobachten. Am 24. Tag besteht immer noch eine 3 × 4 mm große Infiltration in der unteren Hornhauthälfte; sonst ist das Auge — abgesehen von den nur ganz geringen narbigen Veränderungen am Oberlid — wieder reizlos und normal.

Zusammenfassung: Natriumhypochlorit ruft am Kaninchenauge schon in geringer Menge eine äußerst starke Reizwirkung hervor, die mit heftigen, langdauernden Entzündungserscheinungen und bleibender Hornhauttrübung einhergeht. Ob es in verdünnten Lösungen vertragen wird, wäre noch zu untersuchen.

Untersuchung der Einwirkung von Gemischen: Gelbkreuzkampfstoff + Schutzmittel auf das Tierauge.

Anstatt in den Bindehautsack der Versuchsaugen zuerst einen Tropfen Gelbkreuzkampfstoff einzuträufeln und nachher — in verschieden großem zeitlichen Abstand — mit den verschiedenen Schutzmitteln zu spülen, werden je 1 Tropfen „Gelbkreuz" mit je 10 Tropfen Petroläther, Benzin, Natriumsulfid usw. zusammengebracht und davon jeweils einige Tropfen in das Versuchsauge eingetropft. Der uns bei diesem Vorgehen leitende Gedanke war der, daß wir dadurch ohne große Tierverluste rascher zu dem am besten wirksamen Schutzmittel gelangen könnten, das dann noch in besonderen Versuchen eingehend untersucht werden sollte.

Olivenöl, Lebertran und Glycerin wurden schon von Prof. Schmelzer in der eben beschriebenen Weise am Kaninchenauge ausprobiert.

Ergebnis: Die Wirkung des Gelbkreuzkampfstoffes wurde durch diese Stoffe gar nicht oder ganz unwesentlich gemildert.

Eigene Versuche.

1. Petroleum-Gelbkreuz-Gemisch:[1])
Kaninchen Nr. 34 (alt, braun).

3 Tropfen des Gemisches wurden in den Bindehautsack des Versuchsauges eingeträufelt, ohne daß das Tier Abwehrbewegungen ausführte und ohne daß es sofort zu Reizerscheinungen gekommen wäre. Nach 15 Minuten läßt sich bei geöffnetem Auge eine mäßige

1) In vitro treten keine sichtbaren Veränderungen beim Mischen auf.

conjunct. Injektion und eine geringe Lidschwellung erkennen. Nach einer Stunde scheint die Bindehautrötung wieder etwas geringer geworden zu sein; dafür ist jetzt aber schon eine geringe ciliare Injektion eingetreten; die Lidschwellung hat sich etwas verstärkt. Nach 2 Stunden haben die conj. und ciliare Injektion weiter zugenommen; die Lidschwellung ist noch deutlicher geworden. Nach 3 Stunden beginnt eine geringe Eiterabsonderung. Nach 4 Stunden ist die Hornhaut — bei gleichzeitiger starker conj. und ciliarer Injektion — glanzlos, zart getrübt. Am Morgen des folgenden Tages sind die Lider infolge starker Eiterabsonderung verklebt. Bei starker conj. und ciliarer Injektion besteht jetzt eine mittelstarke Hornhauttrübung und sehr starke Lidschwellung, sodaß das Auge auch passiv kaum geöffnet werden kann. Dabei hat das Tier bei Berührung starke Schmerzen, schreit aber nicht. Abends sind die Erscheinungen im wesentlichen unverändert. Auch nach zwei Tagen ist keine wesentliche Aenderung eingetreten; die Lider sind infolge starker Eiterabsonderung fest verklebt; dazu ausgesprochene conj. und ciliare Injektion, sehr starke Lidschwellung, deutliche Hornhauttrübung und starke Schmerzempfindlichkeit. Dazu kommt außerdem noch behinderte Nasenatmung mit vermehrter Absonderung aus der Nasenöffnung auf der Seite des Versuchsauges. Diese Erscheinungen dauern in ungefähr gleicher Stärke bis zum 13. Tag an. Vom 6. Tag ab bilden sich auch Geschwüre am Lidrand und in der weiteren Umgebung des Versuchsauges, die mit dicken Borken bedeckt sind und nach deren Entfernung sofort und sehr leicht bluten. Das Tier verändert sich von dieser Zeit ab in seinem ganzen Wesen: Es hat keine Freßlust mehr und verliert auch mehr und mehr seine frühere Lebhaftigkeit. Ab 11. Tag ist Haarausfall an den Lidern zu bemerken. Am 14. Tag zeigt die Hornhaut besonders im Lidspaltenbereich eine tiefe parenchymatöse Trübung. Am nächsten Tag beginnen die entzündlichen Erscheinungen wieder etwas abzuklingen; die conj. und ciliare Injektion ist nur mehr mäßig vorhanden; auch die Eiterabsonderung und die Lidschwellung haben nachgelassen. Die Hornhaut zerfällt und wölbt sich infolge ihrer Verdünnung als hellgroßes Bläschen zentral vor, das am nächsten Tag noch weiter an Größe zunimmt, sodaß eine Perforation der Cornea droht. Der Haarausfall ist weiter fortgeschritten. Am 18. Tag sind die Haare auf der Kopfhälfte des Versuchsauges fast völlig ausgefallen; die Hornhaut ist bereits durchgebrochen und die Iris vorgefallen. Ab 21. Tag beginnt die allmähliche Ausheilung; das Kaninchen wird wieder munterer; die Haare beginnen wieder nachzuwachsen; die Hornhaut vernarbt; sie zeigt Unregelmäßigkeiten an ihrer Oberfläche und ist im ganzen grauweiß getrübt. Mit dem Rückgang der starken entzündlichen

Erscheinungen in den folgenden Tagen, schrumpft der Augapfel mehr und mehr zusammen; das Unterlid dreht sich nach auswärts (Ektropium). An der Durchbruchsstelle der Hornhaut wuchern starke Granulationspfröpfe. Am 34. Tag zeigen sich eine Anzahl Eiterpusteln über dem Tränennasengang, wohl hervorgerufen durch eine Mischinfektion. In den nächsten Tagen macht die Ausheilung langsame Fortschritte. Am 50. Tag besteht bei nur noch geringfügigen Entzündungserscheinungen und mäßiger schleimig-eitriger Absonderung, ein starkes Ektropium des Unterlides; die Hornhaut ist vollkommen zerstört, der Augapfel geschrumpft. Aus der Hornhaut wuchern Granulationen, zum Teil wohl von der vorgefallenen Iris ausgehend. Am 66. Tag ist das ektropionierte Unterlid mit Geschwüren bedeckt, in ähnlicher Weise wie die nähere Umgebung des Versuchsauges überhaupt. Am 75. Tag sind die Entzündungserscheinungen ganz abgeklungen; die Haare sind wieder nachgewachsen. Der Augapfel ist vollkommen zerstört und zu einer kleinen Pigmentkugel zusammengeschrumpft.

Ergebnis: Petroleumzusatz zum Gelbkreuzkampfstoff mildert die Wirkung des Zellgiftes auf das Kaninchenauge in keiner Weise.

2. Benzin-Gelbkreuz-Gemisch:
Kaninchen Nr. 18 (alt, graubraun).

Von dem Gemisch werden 2 Tropfen in den Bindehautsack des Versuchsauges gebracht.

Beim Einbringen der Tropfen tritt zunächst krampfhafter Lidschluß auf, der 5 Minuten lang anhält; dann wird das Auge unter häufigem Lidschlag allmählich wieder aufgemacht. Nach 15 Minuten zeigt sich bei geöffnetem Auge eine mäßige conj. Injektion und eine leichte Schwellung der Lidbindehaut; die conj. Injektion nimmt langsam, die Chemosis etwas schneller zu. Nach einer Stunde ist das Auge bereits sehr empfindlich. Nach 2 Stunden kommt eine geringe Eiterabsonderung hinzu. Nach 4 Stunden besteht starke conjunktivale und leichte ciliare Injektion; die Schwellung der Lidbindehaut ist stärker geworden; die Hornhaut hat ihren Glanz verloren. Am nächsten Vormittag hat sich die Eiterabsonderung, bei gleichbleibender Injektion und Lidschwellung, verstärkt; auch die Hornhauttrübung ist jetzt deutlicher geworden. Gegen Abend tritt auf der Seite des Versuchsauges behinderte Nasenatmung ein. Nach zwei Tagen sind die Lider fest verklebt; das Tier äußert bei Berührung des Auges stärkere Schmerzen, ohne aber zu schreien; die Hornhaut ist mittelstark getrübt; Iris noch sichtbar, hyperämisch, die Pupille ist etwas verengert. Nach 5 Tagen treten

mit Borken bedeckte Geschwüre in der Umgebung des Versuchsauges auf; die übrigen Entzündungserscheinungen bestehen in gleicher Stärke weiter. Nach 7 Tagen ist der Hase nicht mehr so lebhaft, zeigt geringe Freßlust und fängt an abzumagern. Die Haare um das Versuchsauge beginnen auszufallen; die Hornhauttrübung hat noch etwas zugenommen und ist jetzt auch mehr in die Tiefe vorgedrungen; die Iris scheint jedoch noch durch; sie ist deutlich hyperämisch, die Pupille eng. Sonst besteht noch eine, wenn auch nicht mehr ganz so starke Lidschwellung, starke conj. und ciliare Injektion und reichliche Eiterabsonderung. Nach 9 Tagen haben alle entzündlichen Erscheinungen etwas nachgelassen. Zwischen Auge und Ohr zeigt sich jetzt eine große krustenbedeckte, geschwürige Wunde. In den nächsten Tagen lassen Eiterabsonderung, Injektion und Lidschwellung immer mehr nach. Am 15. Tag scheint die Abheilung in Gang zu kommen: Das Tier ist wieder munterer und frißt wieder wie früher; es wird kein Eiter mehr abgesondert; die Rötung und Schwellung der Lidbindehaut sind nur noch gering; die Hornhaut ist aber noch stark getrübt; das Tier hat jedoch auch anscheinend keine Schmerzen mehr. Drei Tage später sind die Erscheinungen im wesentlichen unverändert; dagegen zeigt sich jetzt im vorderen oberen Viertel der Hornhaut eine kleine Vorwölbung mit Anlagerung der Iris. Am 22. Tag ist das Auge wieder fast reizlos; es besteht nur noch ein verengerter Lidspalt, eine starke grauweiße Trübung der Hornhaut mit der schon beschriebenen Vorwölbung. Zwei Tage später zeigt sich von neuem etwas Rötung der Bindehaut; die Haare in der Umgebung des Versuchsauges wachsen gut nach. Nach weiteren 4 Tagen haben sich die neuentstandenen Entzündungserscheinungen am Augapfel noch etwas verstärkt; es tritt auch wieder eine geringe Eiterabsonderung auf; die stark getrübte Hornhaut ist noch immer vorgewölbt. Am 34. Tage hat sich die stark getrübte und vom Rande her vascularisierte Hornhaut noch weiter vorgewölbt; im unteren Viertel ist jetzt auch ein frisches Infiltrat erkennbar. Tags darauf ist die Hornhaut perforiert und die Iris in die Wunde vorgefallen; die ciliare Injektion hat etwas nachgelassen, dagegen hat sich die Eiterabsonderung noch leicht verstärkt. Vom Rande sprossen in die Hornhaut immer mehr Gefäße ein. Am 43. Tag finden sich an den Lidern stärkere narbige Einziehungen. Am 50. Tag ist das Auge wieder reizlos, blaß und wird frei geöffnet. In der nasalen Hälfte der Hornhaut findet sich jetzt ein Leukoma adhaerens und im unteren äußeren Teil eine zweite dunkel vorgewölbte Durchbruchstelle mit beginnenden Granulationswucherungen, die sich in den nächsten Tagen flächenhaft ausbreiten. Der Augapfel geht in Schrumpfung über. Nach einem

halben Jahr zeigt der geschrumpfte Augapfel an Stelle der Hornhaut eine derbe Schwarte mit geringer Vascularisation. Die Lider sind etwas gefältelt und zeigen auch feine narbige Einziehungen. Das Auge ist reizlos, das Tier wieder munter und frißt wie zuvor.

Ergebnis: Benzinzusatz ist zur Abschwächung bzw. Aufhebung der Gelbkreuzwirkung am Auge nicht geeignet.

3. Petroläther-Gelbkreuz-Gemisch:
Kaninchen Nr. 81 (ausgewachsen, Albino).

Von dem Gemisch werden 2 Tropfen in den Bindehautsack des Versuchsauges eingeträufelt.

Das Tier reagiert darauf sofort mit krampfhaftem Lidschluß und kurze Zeit später mit häufigem Lidschlag. Nach 15 Minuten wird das Auge wieder geöffnet; es zeigt sich bereits eine starke conj. Injektion. Nach einer Stunde hat sich bei geöffnetem Auge die Rötung der Bindehaut nicht wesentlich verstärkt; aber es besteht jetzt auch schon eine geringe Schwellung der Lidbindehaut und bei Berührung des Auges mäßige Schmerzempfindlichkeit. Innerhalb 4 Stunden tritt keine wesentliche Verstärkung dieser entzündlichen Erscheinungen ein. Am nächsten Morgen hat die Lidbindehautschwellung etwas zugenommen; es wird jetzt auch gering Eiter abgesondert und die Hornhaut ist hauchig fein getrübt. Gegen Abend wird das Auge wieder geschlossen; die Schmerzen haben sich anscheinend verstärkt, während die übrigen Entzündungserscheinungen ungefähr gleich geblieben sind. Nach zwei Tagen sind in der Frühe die Lider fest verklebt und es wird mäßig Eiter abgesondert; die Lidschwellung ist stärker geworden und auch die Hornhauttrübung hat zugenommen. Nach 4 Tagen gehen die Entzündungserscheinungen bereits wieder etwas zurück; die Hornhauttrübung hat sich wieder etwas aufgehellt und ist am nächsten Tag nur noch ganz zart vorhanden, während die Lidschwellung noch deutlich ist. Es wird dabei noch reichlich Eiter abgesondert; die conj. Injektion ist aber nur mehr gering. Zwei Tage später ist bei nur noch geringfügiger Bindehautrötung die Hornhauttrübung völlig wieder verschwunden. Am 11. Tag wird kein Eiter mehr abgesondert; am Oberlid finden sich jetzt dagegen einige verkrustete Wundstellen. Am 13. Tag zeigt sich dicht um das Versuchsauge herum leichter Haarausfall. Die Rötung und Schwellung der Bindehaut bestehen noch in geringer Stärke bis zum 25. Tag. Am 26. Tag ist das Versuchsauge wieder völlig reizlos und normal. Die Haare in der Umgebung des Auges sind ebenfalls wieder vollständig nachgewachsen.

Auswertung: Nach diesem Versuch wäre also das Ergebnis in diesem Fall ganz zufriedenstellend. Wenn man auch berücksichtigen muß, daß die in das Auge eingebrachte Menge nur sehr gering war, so ist andererseits doch zu beachten, daß, abgesehen von der Entfernung des Eiters mittels Wattebausches, das Auge sich vollkommen selbst überlassen wurde und keine weitere Behandlung durchgeführt wurde. Zur Kontrolle wurde daher mit einem anderen Kaninchen nach einem Vierteljahr ein neuer Versuch angestellt.

Kontrollversuch
mit dem Gemisch von Petroläther-Gelbkreuzkampfstoff.
Kaninchen Nr. 24 (jung, braun).

Von dem Gemisch wurde diesmal die doppelte Menge (etwa 4 Tropfen) in den Bindehautsack des Versuchsauges gebracht. Außerdem wurde bei dieser Versuchsreihe vor dem Versuch ein Tropfen Pantocain in das Auge gegeben und während der Beobachtungszeit zweimal täglich mit körperwarmen Wasser das Versuchsauge gespült und jedesmal auch ein Tropfen Atropin eingeträufelt.

Eine Stunde nach dem Einträufeln zeigte sich bereits bei geöffnetem Auge eine geringe entzündliche Bindehautrötung sowie eine hauchig feine Hornhauttrübung. In den nächsten Tagen trat neben der nunmehr leicht verstärkten Bindehautrötung und Hornhauttrübung noch eine mäßige Schwellung der Lidbindehaut auf, mit geringfügigen weißlich-nekrotischen Veränderungen an der Nickhaut; dazu auch mäßige Eiterabsonderung und leichte Irishyperämie mit etwas verengerter Pupille. Das Tier hatte in dieser Zeit anscheinend keine besonderen Schmerzen; auch war die Atmung nicht beschleunigt. Am 6. Tage ist keine wesentliche Aenderung der beschriebenen Erscheinungen eingetreten, nur die Irishyperämie ist nun deutlicher geworden und die Lider beginnen sich etwas zu fälteln. Nach 8 Tagen finden sich am Oberlid mehrere mit Krusten und Borken bedeckte Wundstellen; die Hornhaut weist an verschiedenen Stellen oberflächliche Infiltrate auf. Am 11. Tag ist das Tier wieder sehr munter. Die Lider sind leicht verklebt; es wird ein wenig Eiter abgesondert. Außerdem zeigen die Lider auch noch einige geringe narbige Einziehungen und sind an der Oberfläche geschwürig. Die übrigen Erscheinungen bestehen in gleicher Stärke weiter. Drei Tage später findet sich völliger Haarausfall am Oberlid und teilweise auch am Unterlid. Der Lidspalt ist etwas verengert. Es besteht eine leichte schleimig-eitrige Absonderung; das Unterlid beginnt sich nach auswärts zu drehen

(Ektropium) Die Hornhaut ist getrübt, aber noch so durchsichtig, daß man die hyperämische Iris mit verengerter Pupille noch gut erkennen kann. Die Hornhaut beginnt sich langsam insgesamt leicht vorzuwölben. Vom 17. Tag ab gehen die Entzündungserscheinungen allmählich zurück. Am 24. Tag beginnt in der Umgebung des Versuchsauges schon wieder der Haarneuwuchs; die Entzündungserscheinungen und die Schmerzempfindlichkeit haben sich aber nicht mehr weiter verändert. Am 29. Tag ist die Hornhaut nasal besonders stark vorgewölbt und infiltriert; sie scheint auch bereits an dieser Stelle perforiert zu sein, denn es entleert sich aus dem Auge reichlich trübe, seröse Flüssigkeit, jedoch ist eine Perforationsstelle nicht sicher zu erkennen. Die Lidbindehaut ist noch leicht gerötet und das Unterlid nach außen verzogen. Vier Tage später findet sich in der nasalen Hornhauthälfte eine jetzt wieder geschlossene Perforationsstelle mit vorgefallener und angelagerter Iris. Der Augapfel ist dabei stark verkleinert. Am 38. Tage sprossen vom Rande her reichlich Gefäße ein und es kommt auch zu stärkeren Granulationspfropfbildungen. Nach 60 Tagen ist das Tier wieder völlig munter und kräftig; die Haare in der Umgebung des Auges sind auch wieder völlig nachgewachsen; die Lider weisen geringe narbige Einziehungen auf; das Unterlid ist insgesamt etwas nach außen gedreht. Am stark geschrumpften Augapfel bestehen nur noch ganz geringe Entzündungserscheinungen; die teilweise zerstörte Hornhaut ist unregelmäßig gewölbt, stark getrübt und gut vascularisiert, mit ausgeprägten Granulationspfropfbildungen; außerdem besteht noch eine geringe eitrig-seröse Absonderung. Nach 5 Monaten ist das Auge völlig reizlos; die Lider zeigen nur mehr geringe narbige Veränderungen; die Hornhaut ist stark getrübt und wie mit einer Fibrinschwarte überzogen; nasal sieht man noch die alte Perforationsstelle mit der angelagerten Iris. Der Augapfel selbst ist sehr stark geschrumpft.

Auswertung: Wie uns dieser Kontrollversuch zeigt, läßt sich das gute Ergebnis des ersten Versuches nicht aufrechterhalten. Man muß aber berücksichtigen, daß die verschieden starke Wirkung nicht allein durch die verschieden große Menge bedingt war, sondern daß vielleicht auch das verschiedene Alter und die verschieden starke Pigmentierung die Tiere gegen das „Gelbkreuz" verschieden empfindlich machte.

Ergebnis: Der Zusatz von Petroläther bewirkt nicht eine genügende und immer wirksame Milderung der verheerenden Wirkung des Gelbkreuzkampfstoffes am Auge.

4. Aethyläther-Gelbkreuz-Gemisch:
Kaninchen Nr. 25 (ausgewachsen, schwarz-weiß).

Von dem Gemisch werden 5—6 Tropfen in den Bindehautsack des Versuchsauges gebracht.

Das Auge wird sofort krampfhaft geschlossen und erst nach ungefähr einer halben Stunde für kurze Zeit immer wieder zu öffnen gesucht. Zu dieser Zeit ist bereits eine heftige conjunctivale Injektion und eine geringe Schwellung der Bindehaut eingetreten. Nach $1\,^1/_2$ Stunden wird das Auge wieder ganz geöffnet; die conj. Injektion und die Bindehautschwellung haben sich weiter verstärkt. Nach $2\,^1/_2$ Stunden ist die Hornhaut schon etwas glanzlos geworden. Am nächsten Vormittag hat das Tier seine Lebhaftigkeit etwas verloren und es frißt auch nicht mehr besonders; die Berührung des Auges wird anscheinend von ihm auch sehr schmerzhaft empfunden; es besteht jetzt eine geringe Eiterabsonderung, starke conj. und ciliare Injektion und leichte ödematöse Schwellung der Lidbindehaut; die Hornhaut ist mäßig getrübt. Gegen Abend tritt noch auf der Seite des Versuchsauges eine behinderte Nasenatmung auf und die Eiterabsonderung hat sich wesentlich verstärkt. Nach zwei Tagen ist der Hase wieder etwas lebhafter; es wird reichlich schleimig-eitriges Sekret abgesondert; die Lider sind auch stark verklebt. Die conj. und ciliare Injektion, die Bindehautschwellung und die Hornhauttrübung haben sich noch verstärkt; es besteht auch noch lebhatte Schmerzhaftigkeit. Zwei Tage später hat nur noch die Lidschwellung etwas zugenommen; das Unterlid ist etwas nach einwärts gezogen, das Oberlid leicht gefältelt. In den nächsten Tagen bleiben die entzündlichen Erscheinungen in ungefähr gleicher Stärke weiter bestehen. Das Tier selbst ist auch wieder munter geworden und frißt wie zuvor. Am 12. Tag zeigt sich starker Haarausfall in der Umgebung des Versuchsauges; die entblößte Haut weist mehrere mit Krusten bedeckte Wundstellen auf; die Eiterabsonderung ist zurückgegangen; an der Nickhaut bestehen jetzt auch stärkere nekrotische Veränderungen. 3 Tage später beginnt die gleichmäßig stark getrübte Hornhaut sich stärker vorzuwölben. Am 18. Tag sind die Haare der Kopfhälfte auf der Seite des Versuchsauges fast völlig ausgefallen; dicht neben dem Versuchsauge zeigt sich aber auch schon wieder neuer Haarwuchs. Die Entzündungserscheinungen haben insgesamt nachgelassen; die Lider sind gering gefältelt; in die noch mittelstark getrübte Hornhaut sprossen von der nasalen Seite her Gefäße ein; sie ist außerdem im ganzen etwas stärker vorgewölbt; die durchscheinende Iris ist deutlich hyperämisch und die Pupille verengert. Die Abheilung der Entzündungserscheinungen macht in

den nächsten Tagen weiterhin gute Fortschritte. Am 26. Tage ist das Auge fast wieder völlig blaß; die Lider sind leicht narbig verzogen, das Unterlid nach außen gedreht; es besteht aber immer noch eine geringe Eiterabsonderung; die Hornhauttrübung hat sich wieder etwas aufgehellt; es sprossen jetzt vermehrt Gefäße vom Rand her in die Hornhaut ein; sie ist noch im ganzen leicht vorgewölbt. Am 45. Tag sind die Haare wieder völlig nachgewachsen; die Lider sind leicht nach außen gedreht und noch etwas gerötet; die Hornhaut zeigt nur mehr ganz geringe Trübung und gute Vascularisation; die Iris und Pupille sind normal.

Ergebnis: Durch den Zusatz von Aethyläther zum „Gelbkreuz" ist es gelungen, eine gewisse, wenn auch nicht genügende Abschwächung der Zellgiftwirkung am Auge zu erreichen.

5. Schwefelkohlenstoff-Gelbkreuz-Gemisch:
Kaninchen Nr. 10 (ausgewachsen, schwarz).

Von dem Gemisch werden 4—5 Tropfen in den Bindehautsack des Versuchsauges gebracht.

Das Auge wird sofort krampfhaft geschlossen und erst nach einer Stunde wieder geöffnet. Nach 15 Minuten besteht schon eine mäßige conjunctivale und geringe ciliare Injektion neben einer leichten entzündlichen Rötung und Schwellung der Lidbindehaut; es wird auch bereits Eiter abgesondert. Nach einer Stunde zeigt sich bei geöffnetem Auge eine starke Lidbindehautschwellung und mäßige conj. mit geringer ciliaren Injektion; weiterhin besteht geringe Eiterabsonderung und jetzt außerdem auch noch mäßige Schmerzempfindlichkeit; die Hornhaut ist in der oberen Hälfte etwas glanzlos geworden. Nach zwei Stunden ist schon eine feine Hornhauttrübung deutlich erkennbar. Nach 3 Stunden ist eine weitere Verstärkung der entzündlichen Erscheinungen eingetreten. Am nächsten Vormittag sind die Lider stark verklebt; es wird reichlich schleimiger Eiter abgesondert; die Lidbindehautschwellung ist sehr stark geworden; die conj. und cil. Injektion bestehen in gleicher Stärke weiter; außerdem zeigt sich auch eine leichte Hornhauttrübung, die sich gegen Abend noch weiter verstärkt. Dabei äußert das Tier bei der leisesten Berührung des Versuchsauges starke Schmerzempfindungen. In den nächsten Tagen nimmt die Trübung der Hornhaut, soweit diese infolge der äußerst starken Lidschwellung sichtbar ist, noch weiter zu; es treten auch weißliche nekrotische Veränderungen an den Lidern auf; die Nasenatmung auf der Seite des Versuchsauges ist vom 4. Tag ab stärker behindert. Am 5. Tag ist das Oberlid des Versuchsauges fast völlig

herabgerissen (wahrscheinlich von einem anderen Tier abgebissen). Am achten Tag finden sich bei gleichbleibenden Entzündungserscheinungen in der Umgebung des Versuchsauges zahlreiche mit Krusten und Borken bedeckte Wundstellen. Drei Tage später kann infolge der äußerst starken Lidschwellung die Hornhaut nicht mehr zugänglich gemacht werden. Die übrigen Entzündungserscheinungen bestehen in gleicher Stärke weiter. Ueber dem Tränennasengang auf der Versuchsseite beginnen die Haare allmählich auszufallen; außerdem finden sich jetzt die mit Krusten bedeckten Wundstellen auch am ganzen Tierkörper. Trotzdem scheint aber das Tier wieder etwas munterer und lebhafter zu werden. Nach weiteren zwei Tagen sind alle Haare in der ganzen Umgebung des Versuchsauges und über dem Tränennasenkanal ausgefallen und die entblößte Haut ist mit zahlreichen verkrusteten Wunden bedeckt. Die Entzündungserscheinungen gehen zurück. Am 22. Tag besteht keine Eiterabsonderung mehr, die Lidschwellung ist ebenso wie die conj. und cil. Injektion weiter zurückgegangen. Die Trübung der Hornhaut in der unteren Hälfte ist wesentlich stärker als in der oberen. Am 24. Tag entleert sich aus dem Versuchsauge ziemlich viel blutig seröse Flüssigkeit (wahrscheinlich infolge Bulbusruptur); daneben besteht noch starke conj. und cil. Injektion mit starker Lidschwellung, die Haut in der Umgebung des Auges weist zahlreiche verkrustete Wundstellen auf. Zwei Tage später wird die Hornhaut wieder sichtbar; sie ist mäßig getrübt; die übrigen Entzündungserscheinungen haben nachgelassen. Am 30. Tag sind die Entzündungserscheinungen wieder stärker geworden; die Hornhaut zeigt zentral eine deutliche Infiltration; der Lidspalt hat sich etwas verengert; die Lider selbst zeigen stärkere narbige Einziehungen. Am 34. Tag sieht man im temporalen oberen Viertel der Hornhaut ein kleines abszeßähnliches Infiltrat; die Berührung des Auges ist dabei für das Tier anscheinend sehr schmerzhaft. Am 43. Tag beginnt sich das Kaninchen sichtlich wieder zu erholen; die Haare in der Umgebung des Versuchsauges sind fast völlig nachgewachsen. Das Fell weist nur noch wenige verkrustete Wundstellen auf; man erkennt jetzt auch an der zentral besonders stark getrübten Hornhaut eine kleine Perforationsstelle mit vorgefallener Iris; vom Rande her sprossen in die Hornhaut zahlreiche Gefäße ein; der Lidspalt ist stark verengert; die Lider sind narbig eingezogen und die Bindehaut ist nur noch wenig geschwollen und gerötet. Am 47. Tag bestehen immer noch leichte Entzündungserscheinungen; die Hornhaut weist in der Mitte ein ungefähr linsengroßes Infiltrat auf und ist vom Rande her gut vascularisiert, der Lidspalt ist noch stark verengert und die Lider selbst sind narbig eingezogen.

Ergebnis: Der Zusatz von Schwefelkohlenstoff vermag keine Milderung der Gelbkreuzwirkung am Kaninchenauge herbeizuführen.

6. Tetrachlorkohlenstoff-Gelbkreuz-Gemisch: Kaninchen Nr. 80 (alt, grau).

Von dem Gemisch wurden 4—5 Tropfen in den Bindehautsack des Versuchsauges gebracht.

Die Lider werden sofort krampfhaft geschlossen und das Auge erst nach ungefähr 5 Minuten wieder geöffnet. Nach 15 Minuten ist schon eine mittelstarke Rötung und eine leichte Schwellung der Bindehaut eingetreten. Nach einer Stunde kommt noch eine geringe Eiterabsonderung hinzu. Nach zwei Stunden hat sich die Lidbindehautschwellung verstärkt; das Tier hat außerdem bereits jetzt schon anscheinend stärkere Schmerzen; das Auge wird offen gehalten, jedoch besteht eine leichte Lichtscheu mit vermehrter Tränenabsonderung. Am nächsten Tag besteht neben einer verstärkten Eiterabsonderung und den übrigen Entzündungserscheinungen auch eine leichte Hornhauttrübung. Gegen Abend tritt dazu auch eine Behinderung der Nasenatmung auf der Seite des Versuchsauges auf. Zwei Tage danach hat sich die Hornhauttrübung verstärkt; neben einer starken conj. besteht jetzt auch eine mäßige ciliare Injektion; das Tier verliert allmählich seine frühere Lebhaftigkeit und frißt auch nicht mehr so wie zuvor. Nach 4 Tagen sind die Entzündungserscheinungen wieder etwas zurückgegangen; am Oberlid zeigen sich einige kleine narbige Einziehungen. Tags darauf beginnen die Kopfhaare auf der Seite des Versuchsauges auszufallen. Die Entzündungserscheinungen bestehen in ungefähr gleicher Stärke bis zum 15. Tag weiter. An diesem Tag finden sich in der Umgebung des Versuchsauges zahlreiche mit blutigen Krusten bedeckte Wundstellen; die übrigen Entzündungserscheinungen haben etwas nachgelassen und auch die Hornhauttrübung hat sich wieder etwas aufgehellt. In den folgenden Tagen gehen die entzündlichen Erscheinungen immer weiter zurück. Am 18. Tag besteht nur noch eine geringe conj. und cil. Injektion; daneben ist auch die Lidschwellung und die Hornhauttrübung kaum mehr vorhanden; die durchscheinende Iris ist deutlich hyperämisch, die Pupille verengert; am Oberlid zeigen sich einige geringe narbige Einziehungen. Am 24. Tag sind alle entzündlichen Erscheinungen verschwunden; die Haare sind gut nachgewachsen; die Hornhaut ist nur mehr fein getrübt und von den Rändern aus vascularisiert. Am 39. Tag besteht nur noch eine feine Trübung der Hornhaut im unteren nasalen Viertel und ausgiebige Vascularisation. Diese Trübung der Horn-

haut scheint aber beständig zu sein, denn auch noch nach 8 Monaten ist sie in gleicher Stärke vorhanden, während das übrige Auge zu diesem Zeitpunkt völlig reizlos und von normalem Aussehen ist.

Ergebnis: An Hand dieses Versuches kann man wohl sagen, daß der Zusatz von Tetrachlorkohlenstoff eine ganz gute Milderung der Gelbkreuzwirkung am Kaninchenauge zeitigte.

Zur Kontrolle wurde aber ein zweiter Versuch in der gleichen Weise angestellt.

Kaninchen Nr. 33 (jung, braun).

Von dem Gemisch wurden diesesmal wiederum 4—5 Tropfen in den Bindehautsack des Versuchsauges eingeträufelt. Trotzdem aber diesmal zweimal täglich mit körperwarmem Wasser das Versuchsauge gespült und täglich zweimal ein Tropfen Atropin in das Auge verabreicht wurde, war der Verlauf im wesentlichen nicht anders; aber die Entzündungserscheinungen waren allgemein etwas stärker und es kam auch, nachdem sich die stark getrübte Hornhaut zentral besonders stark vorgebuckelt hatte, am 31. Tage zur Perforation. In der Folgezeit begannen sich an der Hornhaut ausgedehnte Granulationspfröpfe zu bilden und der Lidspalt verengerte sich wesentlich. Am 42. Tag war das Auge selbst frei von akuten Entzündungserscheinungen; nur der Lidspalt war noch verengt und die Lider zeigten Neigung zu Ektropium als Folge narbiger Einziehungen. Die Haare waren noch nicht ganz nachgewachsen und von hellerer Farbe als die vorher ausgefallenen Haare und das noch vorhandene übrige Haarkleid. Auch nach einem halben Jahr waren die Lider noch leicht gerötet und der Lidspalt etwas verengt; der Augapfel war geschrumpft und die Hornhaut getrübt; an der Durchbruchstelle sah man in der schwartig veränderten Umgebung eine stielförmige, pigmentierte Granulationswucherung. Bei diesem Versuch zeigte sich außerdem noch ungefähr vom 7. Tag an ein stärker werdender Lidkrampf, der unvermindert bis zum 11. Tag anhielt und dann aber rasch wieder abklang.

Ergebnis: Der Kontrollversuch hat also nicht das gehalten, was der erste Versuch versprochen hatte, trotz der genauen Einhaltung derselben Versuchsbedingungen.

Verschieden waren beide Versuchstiere nur bezüglich ihres Alters und ihrer Haarfarbe. Es scheint daher dieser Fall wieder für eine gewisse Abhängigkeit der Gelbkreuzempfindlichkeit des Auges von dem Pigmentgehalt der Tiere zu sprechen: Weniger pigmentierte Kaninchen reagieren

anscheinend mit sehr viel geringeren Reizerscheinungen auf das Zellgift als dunkler gefärbte Tiere. Allerdings ist auch zu beachten, daß das dunkler gefärbte Kaninchen Nr. 33 auch jünger war als das hellere Tier Nr. 80, was sicher auch einen gewissen Ausschlag für die Verträglichkeit des Mittels am Auge gibt.

7. Thiodiglykol-Gelbkreuz-Gemisch:
Kaninchen Nr. 23 (ausgewachsen, schwarz-weiß).

Von dem Gemisch wurden 3—4 Tropfen in den Bindehautsack des Versuchsauges gebracht.

Die Lider wurden sofort geschlossen, aber bald darauf wieder geöffnet. Nach 15 Minuten ist bereits eine starke Rötung und mäßige Schwellung der Bindehaut eingetreten. Nach einer Stunde kommt dazu noch eine geringe ciliare Injektion; außerdem Verstärkung der Bindehautschwellung, geringe Eiterabsonderung und mäßige Schmerzempfindlichkeit. Nach zwei Stunden hat sich die Hornhaut leicht getrübt. Am nächsten Vormittag sind die Lider stark verklebt; es besteht eine sehr starke Eiterabsonderung, sehr starke Lidbindehautschwellung und mäßige conj. mit geringer cil. Injektion; die Hornhaut ist mittelstark getrübt, die Iris ist deutlich hyperämisch und die Pupille etwas verengert; an der Lidbindehaut zeigen sich außerdem einige geringe weißlich-nekrotische Veränderungen. Das Tier selbst scheint unter Schmerzen zu leiden. Die Entzündungserscheinungen dauern in unverminderter Stärke bis zum 13. Tage an; die Eiterabsonderung läßt auch jetzt deutlich nach; gleichzeitig beginnen aber die Haare in der Umgebung des Versuchsauges und über dem Tränennasengang stark auszufallen; die Schmerzen haben anscheinend etwas nachgelassen. Das Tier zeigt auch eine Besserung des Allgemeinbefindens; es wird wieder lebhafter und frißt auch wieder besser. In den folgenden Tagen gehen die Entzündungserscheinungen allmählich zurück, während die Kopfhaare auf der Seite des Versuchsauges mehr und mehr ausfallen. Am 18. Tag sind in dieser Gegend die Haare völlig ausgefallen. Zu diesem Zeitpunkt besteht eine starke conj. und cil. Injektion. Die Hornhaut ist stark getrübt und undurchsichtig; Lidbindehautschwellung und Eiterabsonderung sind aber nur mehr mäßig vorhanden. Auf der vom Haarkleid entblößten Haut finden sich mehrere mit Krusten bedeckte Wundstellen und auch das übrige Fell ist teilweise mit Krusten bedeckt. Am 20. Tag beginnt sich die Hornhaut stärker vorzuwölben. Zwei Tage später wird kein Eiter mehr abgesondert. Die conj. und cil. Injektion ist

nur noch gering vorhanden; dagegen ist die Hornhaut noch stark getrübt. Am 24. Tag ist die Hornhaut zentral kegelspitzförmig vorgetrieben und perforiert; die Iris ist mit vorgefallen. In den nächsten Tagen beginnt die Vascularisation der Hornhaut vom Rand her; die übrigen Entzündungserscheinungen klingen teilweise nur sehr langsam ab; der Augapfel ist dabei stark geschrumpft. Am 40. Tag besteht noch eine mäßige schleimig-eitrige Absonderung und mäßige conj. Injektion; die Lidbindehaut ist nicht mehr geschwollen; die Lider selbst zeigen geringere narbige Veränderungen; die Hornhaut ist stark getrübt, fast völlig zerstört, mit alter Durchbruchsstelle, und insgesamt etwas vorgefallen; vom Rande her beginnen sich bei starker Vascularisation größere Granulationspfröpfe zu bilden. Das Tier ist wieder völlig munter und frißt auch wieder wie zuvor.

Ergebnis: Thiodiglykolzusatz vermag also keine Milderung der Gelbkreuzwirkung am Kaninchenauge herbeizuführen.

8. Glykol-Gelbkreuz-Gemisch:
Kaninchen Nr. 67 (junge, graubraun).

Von dem Gemisch werden 5—6 Tropfen in den Bindehautsack des Versuchsauges gebracht.

Es tritt sofort ein krampfhafter Lidschluß ein, der ungefähr 5 Minuten lang anhält. Nach 15 Minuten zeigt sich bei frei geöffnetem Auge eine allgemeine Rötung und geringe Schwellung der Bindehaut. Nach 30 Minuten wird auch etwas Eiter abgesondert und dazu kommt noch eine mäßige conj. Injektion mit starker Schwellung der Bindehaut. Am nächsten Tag sind die Lider leicht verklebt; es besteht jetzt eine mittelstarke eitrig-seröse Absonderung; die Bindehaut der Lider ist stark geschwollen; außerdem findet man neben einer mittelstarken conj. auch eine mäßige ciliare Injektion; an der Hornhaut erkennt man eine feine Trübung. Ab heute wird das Versuchsauge zweimal täglich mit körperwarmem Wasser gespült und jedesmal auch ein Tropfen Atropin in das Auge eingeträufelt. Nach zwei Tagen hat sich die Bindehautschwellung weiter verstärkt, so daß die Hornhaut kaum sichtbar gemacht werden kann. Tags darauf hat sich auch die Hornhauttrübung noch weiter verstärkt; sie ist aber noch durchsichtig; die Iris ist jetzt deutlich hyperämisch und die Pupille trotz der Verabreichung von Atropin etwas verengert. Die Nasenatmung auf der Seite des Versuchsauges ist leicht behindert; an den Lidern zeigen sich geringe weißlich-nekrotische Veränderungen. Am 6. Tag lassen die Entzündungserscheinungen etwas an Stärke nach,

dagegen tritt jetzt ein immer stärker werdender Lidkrampf auf; das Unterlid ist stark einwärts gedreht, während das Oberlid ein wenig nach außen gedreht ist, aber auch einige narbig bedingte Fältelungen aufweist. Am 11. Tage läßt der Lidkrampf wieder nach; die Lider zeigen stärkere narbige Veränderungen; es beginnt jetzt auch ein stärkerer Ausfall der Haare an den Lidern und über dem Tränennasengang; an der Lidhaut finden sich außerdem einige mit blutigen Krusten bedeckte Wundstellen. Vier Tage später hat sich der Haarausfall weiter verstärkt; die Lider sind stärker narbig verzogen; die Hornhaut ist im ganzen eitrig infiltriert; vom Rande her sprossen einige Gefäße ein. Am 19. Tag ist das Tier wieder sehr munter und hält das Versuchsauge halb geöffnet; die Hornhaut weist starke Granulationsbildungen auf und ist jetzt auf der nasalen Seite stärker vorgewölbt; die akuten Entzündungserscheinungen haben dagegen wesentlich nachgelassen. Die Lider sind noch narbig verzogen und ein wenig gerötet. Am 24. Tag erfolgt in der nasalen Hälfte die Perforation der Hornhaut; die Iris ist dabei mit vorgefallen. Am 39. Tag gleicht die Hornhaut einer dünnen fibrinartigen Schwarte, ist stark vascularisiert und weist an mehreren Stellen stärkere Leukozyteninfiltrationen auf. An der nasalen Hälfte erkennt man außerdem die alte Durchbruchsstelle mit der eingekeilten Iris; der Augapfel ist stark geschrumpft. Nach einem Vierteljahr sind die Haare noch nicht völlig nachgewachsen. Das Unterlid ist stark ektropioniert und gerötet; die Hornhaut ist zu einer Schwarte geworden und weist größere Granulationsbildungen auf. Der Augapfel ist stark geschrumpft.

Ergebnis: Der Zusatz von Glykol hat also auf diese Art nicht vermocht, die Gelbkreuzwirkung am Kaninchenauge wesentlich abzuschwächen.

9. Benzol-Gelbkreuz-Gemisch.
Kaninchen Nr. 62 (jung, graubraun).

Von dem Gemisch wurden 5—6 Tropfen in den Bindehautsack des Versuchsauges gebracht.

Es kommt sofort zu einem krampfhaften Lidschluß, der ungefähr 5 Minuten anhält. Nach 15 Minuten zeigt sich bei frei geöffnetem Auge eine allgemeine Rötung und leichte Schwellung der Bindehaut. Nach einer Stunde hat sich die Bindehautschwellung verstärkt; dazu besteht jetzt aber auch eine ziemlich starke Lichtscheu mit vermehrter Tränenabsonderung. Am nächsten Vormittag kommt noch eine geringe Eiterabsonderung und ganz feine Trübung der Hornhaut hinzu; die Iris ist dabei deutlich hyperämisch und die Pupille etwas verengert. Von heute ab wird das Versuchsauge

täglich zweimal mit körperwarmem Wasser gespült und jedesmal auch ein Tropfen Atropin verabreicht. Nach zwei Tagen hat sich bei gleich stark gebliebenen übrigen Entzündungserscheinungen die Hornhauttrübung etwas verstärkt; die Lider weisen einige geringe nekrotische Veränderungen auf. Tags darauf sind Eiterabsonderung, Rötung und Schwellung der Bindehaut leicht zurückgegangen; die Hornhauttrübung und die Irishyperämie mit der trotz Atropin weiter bestehenden Pupillenverengerung sind gleich geblieben; das Allgemeinbefinden ist gut und die Atmung ist nur etwas beschleunigt. Nach vier Tagen zeigen die Lider geringe Fältelung und außerdem ist auch der Lidspalt etwas verengert. Am 6. Tag tritt ein langsam immer stärker werdender Lidkrampf ein; die Hornhauttrübung ist noch etwas stärker geworden. Am 10. Tag haben sich die narbigen Lidveränderungen stärker ausgebildet; die Iris ist auch stärker hyperämisch und die Pupille verengert; die übrigen Entzündungserscheinungen sind gleich stark geblieben. Am nächsten Tag scheint die Rötung der Bindehaut etwas zurückzugehen und am 13. Tag haben bereits alle Entzündungserscheinungen an Stärke deutlich nachgelassen. Am 15. Tag ist außer einer leicht verstärkten Eiterabsonderung keine wesentliche Aenderung weiter zu bemerken und am anderen Tag nimmt auch die Eiterabsonderung wieder ab. Am 19. Tag sind die Entzündungserscheinungen wesentlich zurückgegangen und auch die Hornhauttrübung ist nicht mehr ganz so stark; der Lidkrampf ist fast aufgehoben; die Lider sind etwas ektropioniert infolge der narbigen Veränderungen; das Tier selbst ist ziemlich munter. Seit 2 Tagen macht sich ein stärkerer Haarausfall in der Umgebung des Versuchsauges bemerkbar. Am 22. Tag sind die Entzündungserscheinungen kaum gebessert. Am 39. Tag ist das Auge ziemlich abgeblaßt; die Lider sind ektropioniert, etwas geschwürig und mit blutigen Krusten bedeckt; die Hornhaut ist noch leicht getrübt; die Iris ist leicht hyperämisch; der Lidkrampf hat aufgehört; die Haare wachsen langsam nach; das Allgemeinbefinden ist wesentlich gebessert. Nach $2\,^1/_2$ Monaten waren die Lider nur mehr ganz leicht gerötet und auswärts gedreht; die Hornhaut zeigte nur noch eine ganz feine Trübung und ist gut vascularisiert; die Lider sind noch leicht ektropioniert; sonst waren keine Folgeerscheinungen am Versuchsauge zu erkennen.

Ergebnis: Der Zusatz von Benzol ist also nicht geeignet, die Wirkung des „Gelbkreuzes“ am Kaninchenauge aufzuheben; scheint sie jedoch etwas abzuschwächen.

10. Chloramin (5%)-Gelbkreuz-Gemisch:
Kaninchen Nr. 40 (jung, graubraun).

Von dem Gemisch werden ungefähr 5—6 Tropfen in den Bindehautsack des Versuchsauges gebracht.

Im ersten Augenblick wird es völlig reizlos vertragen; doch kurz danach kommt es zu einem leichten Lidkrampf, der einige Minuten anhält. Nach einer halben Stunde zeigt sich bei frei geöffnetem Auge eine mäßige Rötung und leichte Schwellung der Bindehaut. Nach $2\,^1/_2$ Stunden hat sich die Bindehautschwellung noch leicht verstärkt. Am nächsten Vormittag ist die conj. Injektion und die Lidbindehautschwellung stärker geworden; dazu kommt nun auch reichliche Absonderung von eitrig-seröser Flüssigkeit; die Hornhaut ist bereits fein getrübt. Nach zwei Tagen haben sich die Hornhauttrübung und die Eiterabsonderung noch etwas verstärkt; die Iris ist leicht hyperämisch und die Pupille ist verengert; das Tier hat jetzt auch anscheinend stärkere Schmerzen. Vier Tage später ist das Tier auch nicht mehr so lebhaft; am Oberlid sieht man jetzt einige geringe narbige Einziehungen; die Hornhauttrübung ist noch etwas stärker geworden; die übrigen Entzündungserscheinungen bestehen in gleicher Stärke weiter. Tags darauf hat die Bindehautschwellung etwas abgenommen; die Lider zeigen stärkere narbige Einziehungen; die Eiterabsonderung ist auch nur mehr gering; das Kaninchen ist wieder lebhafter geworden. Am 10. Tag ist das Tier sehr munter, aber seit gestern ist eine ziemliche Schreckhaftigkeit zu bemerken (fährt bei der geringsten Ursache sofort sehr heftig zusammen); die Schmerzen sind aber anscheinend nicht mehr besonders stark. Am 15. Tag ist das Tier immer noch so schreckhaft, hat aber anscheinend keinerlei Schmerzen; es wird jetzt sehr reichlich dicker rahmiger Eiter abgesondert; es besteht außerdem noch eine starke conj. und cil. Injektion; die Hornhaut ist mäßig getrübt und im unteren nasalen Viertel stark vorgewölbt mit gleichzeitiger Vorlagerung der Iris; in der Umgebung des Versuchsauges beginnt sich langsam die Epidermis mit den Haaren von der Unterlage abzulösen. Am 18. Tag ist das Tier immer noch schreckhaft und hat auch anscheinend starke Schmerzen, wahrscheinlich verbunden mit dem Durchbruch der Hornhaut im unteren nasalen Viertel, bei dem auch die Iris mit vorgefallen ist; das Oberlid ist gefältelt und leicht ektropioniert; das Augapfel ist stark geschrumpft; der Haarausfall in der Umgebung des Versuchsauges hat sich weiter verstärkt. Drei Tage später ist das Kaninchen nicht mehr so schreckhaft, es besteht aber noch eine leichte Eiterabsonderung und eine leichte Lidschwellung; die Hornhaut ist stark getrübt und gering vascularisiert; unten nasal weist sie die

alte Durchbruchsstelle auf; dort ist ungefähr erbsengroß die Iris vorgefallen; die Nickhaut zeigt leichte weißlich-nekrotische Veränderungen; die Lider sind etwas eingezogen; der Haarausfall hat sich weiter verstärkt. Am 26. Tag hat sich das Tier sichtlich wieder erholt; auch die Haare beginnen wieder langsam nachzuwachsen; die Lider sind gering gerötet; das Unterlid ist auswärts gedreht; es wird kaum mehr Eiter abgesondert. Am 33. Tag hat die Ausheilung gute Fortschritte gemacht; das Tier ist wieder munter und gar nicht mehr schreckhaft, die Haare sind nachgewachsen; das Fell des Tieres ist jedoch noch verkrustet; die Lider zeigen infolge der narbigen Veränderungen eine leichte Einwärtsdrehung und die Bindehaut ist noch ein wenig gerötet; die Hornhaut ist nasal unten zusammen mit der Iris vorgebuckelt und weist hier besonders starke Granulationsbildungen auf, während die übrige Hornhaut gut vascularisiert ist. Am 45. Tag sind die Haare immer noch nicht völlig nachgewachsen; die Lider sind ektropioniert und mäßig gerötet; außerdem wird auch noch etwas Eiter abgesondert; die Hornhaut ist gleich stark getrübt, gut vascularisiert und weist an der alten Perforationsstelle starke Granulationsbildungen auf. Die Iris ist wie bisher noch hyperämisch, die Pupille verengert (hintere Synechien). Nach 7 Monaten sind die Entzündungserscheinungen noch immer nicht völlig abgeklungen; die Haare sind dagegen wieder normal nachgewachsen; die Lider sind noch etwas auswärts gedreht und leicht gerötet, die gering getrübte Hornhaut ist gut vascularisiert, unten nasal in Erbsengröße vorgebuckelt; die Iris selbst ist noch hyperämisch, die Pupille noch eng (Seclusio pupillae).

Ergebnis: Der Zusatz einer 5%igen wässerigen Lösung von Chloramin ist nicht geeignet, die Gelbkreuzwirkung am Kaninchenauge wesentlich zu beeinflussen.

Da aber vom Chloramin nach den bisherigen Erfahrungen ein besseres Ergebnis erwartet wurde, haben wir noch einen zweiten Versuch in der gleichen Weise vorgenommen.

Kontrollversuch:

Kaninchen Nr. 82 (ausgewachsen, grau).

Es wurde diesesmal nur eine 4%ige wässerige Chloraminlösung verwendet und von dem Gemisch mit dem „Gelbkreuz" 4—5 Tropfen in den Bindehautsack des Versuchsauges gebracht, nachdem noch zuvor ein Tropfen Pantocain verabreicht worden war. Bei diesem Versuch wurde außerdem nach dem ersten Tag zweimal täglich mit körperwarmem Wasser gespült und jedesmal auch ein Tropfen Atropin in das Versuchsauge eingeträufelt.

Auch in diesem Falle kam es wieder zur conj. und cil. Injektion, Lidbindehautschwellung, nekrotischen und anschließend narbigen Lidveränderungen, starker Eiterabsonderung, Hornhauttrübung und leucocytären Infiltrationen und anschließender Vascularisation, Irishyperämie mit Pupillenverengerung (trotz Atropin), Lichtscheu mit Lidkrampf und zu stärkeren Schmerzen; außerdem noch zu Haarausfall am Kopf auf der Seite des Versuchsauges und zur Krustenbildung auf Hautgeschwüren. Diese Erscheinungen traten aber alle nicht so stark auf wie beim ersten Versuch; es kam auch nicht zur Hornhautperforation, wohl aber auch zu einer leicht verstärkten Vorwölbung (Staphylom) der Hornhaut. Die Entzündungserscheinungen waren nach zwei Monaten fast völlig wieder abgeklungen; also ein insgesamt wesentlich besseres Ergebnis, wofür aber verschiedene Ursachen in Betracht kommen könnten. So sind die leichteren Entzündungserscheinungen zur Hauptsache wohl auf die kräftigere Allgemeinkonstitution des zweiten Tieres und auf die regelmäßigen Spülungen zurückzuführen.

Nach Abschluß der beiden Versuche kann man also sagen, daß Chloramin in seiner wässerigen Lösung nicht geeignet ist, die Gelbkreuzwirkung entscheidend zu beeinflussen.

11. Selenige Säure (5%)-Gelbkreuz-Gemisch:[1])
Kaninchen Nr. 27 (jung, graubraun).

Das Tier reagierte nach Einbringung von 4—5 Tropfen des Gemisches sofort mit einem sehr heftigen Lidkrampf, der sich erst nach einer halben Stunde allmählich wieder löste. Zu dieser Zeit zeigte sich bereits eine starke Rötung und mäßige Schwellung der Bindehaut mit hauchfeiner Trübung der Hornhaut. Nach $1\,^1/_2$ Stunden hat sich nur die Bindehautschwellung noch weiter verstärkt, während die übrigen Entzündungserscheinungen gleich geblieben sind. Am nächsten Vormittag ist das Tier immer noch sehr lebhaft; die Lider des Versuchsauges sind leicht verklebt; es besteht eine mäßige Eiterabsonderung; die Bindehautschwellung der Lider ist etwas zurückgegangen; neben der starken conj. zeigt sich jetzt auch eine beginnende ciliare Injektion; die Hornhaut weist eine geringe Trübung auf, die sich aber gegen Abend noch etwas verstärkt. Nach 2 Tagen scheint das Tier stärkere Schmerzen zu bekommen; die Entzündungserscheinungen haben sich nicht wesentlich verändert. Auch am nächsten Tag ist außer einer verstärkten Eiterabsonderung keine wesentliche Aenderung eingetreten.

1) Das Gemisch wurde in vitro bereits sehr dickflüssig.

Am 5. Tag ist das Tier nicht mehr so lebhaft wie vorher, frißt nicht mehr recht und scheint auch stärkere Schmerzen zu haben; die Hornhauttrübung ist nun auch wesentlich stärker geworden. Einen Tag später zeigen sich narbige Einziehungen an den Lidern; aus dem Versuchsauge sondert sich sehr viel blutig-seröse Flüssigkeit ab; die Hornhaut ist zentral perforiert und die Iris mitvorgefallen; das Tier empfindet dabei anscheinend sehr starke Schmerzen. Am 8. Tage zeigt sich nur mehr eine mäßige Eiterabsonderung; der Augapfel ist ungleichförmig und stark geschrumpft; die Lider haben narbige Einkerbungen und auch die Nickhaut weist weißlich-nekrotische Veränderungen auf; außerdem besteht noch eine starke conj. und cil. Injektion mit geringer Schwellung der Bindehaut; das Tier ist dabei sehr ruhig und hat aber doch noch, wie es scheint, stärkere Schmerzen. Am 10. Tag sind die Entzündungserscheinungen gleich stark geblieben; das Tier ist jetzt aber sehr schreckhaft geworden und fährt bei der geringsten Berührung sofort zusammen. Am 15. Tag ist das Kaninchen wieder etwas munterer und auch nicht mehr so schreckhaft. In der Umgebung des Versuchsauges beginnt sich die Epidermis mit den Haaren langsam abzulösen und nach drei Tagen ist die Haardecke auf der vorderen Hälfte dieser Kopfseite von der Unterlage vollständig getrennt; diese entblößte Hautstelle weist auch mehrere mit Krusten bedeckte Wundstellen auf; die Lider sind stark verklebt und ebenfalls sehr verkrustet; weiterhin besteht eine starke conj. und cil. Injektion mit mäßiger Schwellung der Bindehaut; die stark getrübte Hornhaut ist insgesamt weit vorgewölbt, besonders an der alten Durchbruchsstelle; sie zeigt außerdem an ihrer Oberfläche starke Unregelmäßigkeiten und weiße Infitrate; der Augapfel ist dabei stark geschrumpft; die Lider und die Nickhaut weisen noch die durch Nekrose bedingten Veränderungen auf. Am 21. Tag hat sich der Haarausfall weiter verstärkt, während die Entzündungserscheinungen allmählich an Stärke abnehmen. Am 25. Tag ist das Tier wieder munter; die Entzündungserscheinungen haben nachgelassen; die Lider sind dagegen stärker gefältelt; der Haarausfall ist nicht mehr weiter fortgeschritten, aber es zeigt sich auch noch kein Haarneuwuchs. Sieben Tage später haben die Entzündungserscheinungen weiter abgenommen; es zeigt sich jetzt auch deutlich, daß der Augapfel stark geschrumpft und fast völlig zerstört ist; die Hornhaut ist an der zentralen Perforationsstelle zusammen mit der Iris vorgefallen; sie weist jetzt starke Granulationspfropfbildungen auf; in der Umgebung des Versuchsauges beginnen die Haare wieder langsam nachzuwachsen; das Kaninchen ist auch wieder völlig munter. Am Versuchsauge sind am 40. Tag nur noch ganz geringe Entzündungserscheinungen vorhanden; die Hornhaut ist teilweise vor-

gebuckelt und weist deutlich Granulationen auf; der Augapfel ist stark geschrumpft; der Haarwuchs in der Umgebung des Auges ist immer noch sehr spärlich. Nach 7 Monaten ergibt sich noch eine geringe Reizung des Versuchsauges, das stark geschrumpft ist und an Stelle der Hornhaut nur Granulationen erkennen läßt; die Lider sind gefältelt und gerötet; die Haare in der Umgebung des Augus sind noch nicht völlig nachgewachsen; der Haarboden weist immer noch mit Krusten bedeckte Wundstellen auf.

Ergebnis: Der Zusatz von 5%iger wässeriger Lösung der Selenigen Säure vermag keine Aenderung der Gelbkreuzwirkung am Kaninchenauge herbeizuführen.

12. Natriumäthylat (5%)-Gelbkreuz-Gemisch: Kaninchen Nr. 59 (ausgewachsen, schwarz-weiß).

Von dem Gemisch werden 5—6 Tropfen in den Bindehautsack des Versuchsauges gebracht.

Das Gemisch wird zunächst völlig reizlos vertragen; kurz darauf führt aber das Tier heftige Abwehrbewegungen aus und schließt krampfhaft die Lider. Nach einer halben Stunde wird das Auge wieder geöffnet; es zeigt sich eine mäßige conjunctivale Injektion und Bindehautschwellung. Nach $2\,^1/_2$ Stunden ist weiter keine wesentliche Aenderung eingetreten. Am nächsten Vormittag bestehen starke conj. Injektion und mäßige Bindehautschwellung; es wird auch reichlich eitrig-seröse Flüssigkeit abgesondert; die Hornhaut ist fein getrübt. Gegen Abend nimmt die Eiterabsonderung zu. Nach zwei Tagen sind die Lider fest verklebt und es wird reichlich Eiter abgesondert; die conj. Injektion und die Bindehautschwellung sind gleich stark geblieben; die Hornhauttrübung hat dagegen zugenommen; das Tier hat anscheinend stärkere Schmerzen und hat nach weiteren zwei Tagen seine frühere Lebhaftigkeit zum größten Teil verloren. an diesem Tag sind auch die Lider wieder fest verklebt und zeigen schon geringe narbige Einziehungen; die Bindehautschwellung ist etwas zurückgegangen, während die Eiterabsonderung nicht nachgelassen hat; die Hornhauttrübung ist ebenfalls noch stärker geworden. Am 8. Tag ist, abgesehen von einem weiteren Rückgang der Bindehautschwellung und stärkeren narbigen Einziehungen der Lider, keine wesentliche Aenderung eingetreten. Die Entzündungserscheinungen bestehen dann in ungefähr gleicher Stärke bis zum 12. Tag weiter; zu diesem Zeitpunkt bekommt das nun auch etwas schreckhaft gewordene Tier anscheinend wieder stärkere Schmerzen am Versuchsauge. Am 15. Tag ist das Kaninchen immer noch sehr schreckhaft; aus dem

Versuchsauge wird reichlich rahmiger Eiter abgesondert; die Lider sind fest verklebt; sie zeigen starke narbige Veränderungen; die Hornhaut ist besonders randständig stark getrübt und weist im unteren nasalen Viertel eine ungefähr linsengroße Vorbuckelung mit eingelagerter Iris auf; in der Umgebung des Versuchsauges beginnt sich die Haardecke langsam von der Unterschicht abzulösen. Am 18. Tag ist das Tier wieder munter und nicht mehr schreckhaft, hat aber anscheinend noch stärkere Schmerzen; aus dem Versuchsauge entleert sich ständig reichlich seröse Flüssigkeit, sehr wahrscheinlich von der Perforationsstelle der Hornhaut im unteren nasalen Viertel herrührend; es wird aber auch noch außerdem dicker weißer Eiter reichlich abgesondert; das Oberlid ist gefältelt und ektropioniert; es besteht noch eine starke conj. und mäßige ciliare Injektion; die hyperämische Iris ist an der Perforationsstelle der Hornhaut vorgefallen; die Haardecke hat sich in ungefähr 1 cm Entfernung um das Versuchsauge vollständig abgelöst. Am 21. Tag wird das Tier wieder ruhiger und beginnt sich sichtlich zu erholen; es wird auch nur mehr mäßig Eiter abgesondert; die Lider dagegen zeigen noch die starken narbigen Veränderungen; es besteht noch eine mäßige Rötung und Schwellung der Bindehaut; die stark getrübte Hornhaut weist in der unteren Hälfte die alte Durchbruchstelle mit der vorgefallenen Iris auf; vom Rande her sprossen Blutgefäße ein; an der Nickhaut finden sich auch einige kleine weißlich-nekrotische Bezirke; die Haardecke hat sich nun in ungefähr 3—4 cm Entfernung vom Versuchsauge vollständig abgelöst. Fünf Tage später ist das Tier munter; die Entzündungserscheinungen haben nachgelassen; in der Umgebung des Versuchsauges beginnen die Haare wieder langsam nachzuwachsen. Am 33. Tag ist die Ausheilung weiterhin gut fortgeschritten; auf der Hornhaut beginnen sich starke Granulationspfröpfe zu bilden; in der Umgebung des Versuchsauges finden sich auf der Haut stellenweise krustöse Auflagerungen. Am 45. Tag Abklingen der Entzündungserscheinungen und fortschreitende Ausheilung; die Haare in der Umgebung des Versuchsauges sind noch nicht völlig nachgewachsen; die Lider sind narbig eingezogen und es besteht nur noch eine geringe Rötung. Die Hornhaut zeigt an der alten Perforationsstelle besonders starke Granulationsbildungen; die jetzt wieder sichtbare Iris ist deutlich hyperämisch und die Pupille ist verengt (Seclusio pupillae).

Ergebnis: Der Zusatz von 5%iger alkoholischer Natriumäthylatlösung ist ebenfalls ungeeignet, die verheerende Gelbkreuzwirkung am Kaninchenauge günstig zu beeinflussen.

13. Kaliumsulfid (5%)-Gelbkreuz-Gemisch:
Kaninchen Nr. 30 (jung, graubraun).

Von dem Gemisch werden ungefähr 5—6 Tropfen in den Bindehautsack des Versuchsauges gebracht.

Zunächst wird das Gemisch fast reizlos vertragen, aber schon nach kurzer Zeit tritt häufiger Lidschlag und zeitweiser Lidkrampf ein. Nach einer halben Stunde wird das Auge wieder frei geöffnet; es ist bereits zu einer starken Bindehautschwellung und zu einer mäßigen conjunctivalen Injektion gekommen. Am nächsten Vormittag sind die Lider leicht verklebt; die Lidbindehautschwellung ist gleich geblieben; dagegen hat sich die conj. Injektion etwas verstärkt; die Hornhaut ist auch bereits fein getrübt. Gegen Abend tritt dazu auch eine mäßige Eiterabsonderung ein und das Tier bekommt anscheinend stärkere Schmerzen. Nach zwei Tagen hat sich die Hornhauttrübung ziemlich verstärkt; die übrigen Entzündungserscheinungen haben sich dagegen nicht wesentlich verändert. Gegen Abend nimmt die Eiterabsonderung jedoch zu. Tags darauf ist das Tier immer noch munter; die Lider sind verklebt; es wird nun reichlich Eiter abgesondert; auch die Hornhauttrübung hat noch etwas zugenommen, während die übrigen Entzündungserscheinungen im wesentlichen unverändert geblieben sind. Am 8. Tag ist das Kaninchen nicht mehr so munter, frißt nicht mehr so wie zuvor und scheint auch stärker abzumagern; die Nasenatmung auf der Seite des Versuchsauges ist leicht behindert; die Bindehautschwellung und die Eiterabsonderung haben etwas nachgelassen. Einen Tag später zeigen sich leichte narbige Einziehungen an den Lidern. Am 10. Tag bestehen im wesentlichen die gleichen Entzündungserscheinungen; nur die stark getrübte Hornhaut ist zentral vorgebuckelt und perforiert; die hyperämische Iris ist mit vorgefallen. In der Umgebung des Versuchsauges finden sich auf der Haut mehrere mit Krusten bedeckte Wundstellen. Fünf Tage später wird reichlich dicker, weißer Eiter abgesondert; die Hornhaut hat sich jetzt in der Mitte mehr kegelspitzförmig vorgebuchtet; in der Umgebung des Versuchsauges beginnt sich allmählich die Haardecke abzulösen; die vorher bestandenen starken Schmerzen haben anscheinend wieder etwas nachgelassen. Am 18. Tag ist das Tier wieder munterer und kräftiger; die Entzündungserscheinungen haben auch etwas nachgelassen; die stark getrübte Hornhaut ist nun sehr stark vorgewölbt (Staphylombildung); in der Umgebung des Auges hat sich die Haardecke schon teilweise abgelöst. Am 21. Tag ist das Tier wieder lebhaft, wie früher; das Auge wird halb geöffnet; es zeigen sich geringe Bindehautschwellung, mäßige Eiterabsonderung und starke conj. mit cil. Injektion; die gleichmäßig

stark getrübte Hornhaut ist weit vorgewölbt und mit fibrinösen Auflagerungen bedeckt. Am 26. Tag hat das Tier wieder an Lebhaftigkeit verloren; das Auge wird fast geschlossen; die Hornhaut ist zum größten Teil mit der Iris zusammen vorgefallen und scheint zentral perforiert zu sein; der Augapfel ist etwas geschrumpft; die Atmung des Tieres ist leicht beschleunigt. Am 33. Tage sind die Entzündungserscheinungen wieder stark zurückgegangen; auch das Tier selbst ist wieder völlig munter und kräftig; die Lider sind gering narbig eingezogen und gefältelt; die Eiterabsonderung und die conj. mit cil. Injektion sind nur mehr gering vorhanden; die stark getrübte Hornhaut ist weit vorgefallen und weist jetzt deutlich eine alte zentrale Perforationsstelle auf; die Iris ist eingelagert. In der Umgebung des Versuchsauges beginnen die Haare wieder nachzuwachsen. Am 45. Tag bestehen nur noch ganz geringe Entzündungserscheinungen; die Hornhaut ist fast völlig zerstört; auf der Oberfläche finden sich einige dicke eingetrocknete Borken. Nach einem halben Jahr zeigen sich weiter keine besonderen Veränderungen; die Entzündungserscheinungen sind fast völlig verschwunden; die Lider sind gefältelt und gerötet; die Hornhaut ist zerstört und die Iris eingelagert; an der Oberfläche des geschrumpften Augapfels finden sich noch dicke borkenähnliche Granulationsbildungen. In der Umgebung des Versuchsauges sind die Haare noch nicht völlig nachgewachsen; in dieser Gegend ist die Haut auch zum Teil noch mit eitrigen Sekretborken bedeckt.

Ergebnis: Auch der Zusatz von 5%iger wässeriger Kaliumsulfidlösung zum Gelbkreuzkampfstoff kann die verheerende Wirkung des Zellgiftes am Kaninchenauge in keiner Weise mildern.

14. Natriumsulfid (5%)-Gelbkreuz-Gemisch:[1])
Kaninchen Nr. 29 (jung, graubraun).

Von dem Gemisch werden 4—5 Tropfen in den Bindehautsack des Versuchsauges gebracht.

Im ersten Augenblick wird das Gemisch völlig reizlos vertragen; kurz darauf kommt es aber zu einem krampfhaften Lidschluß. Nach einer halben Stunde wird das Auge immer noch geschlossen gehalten; die Bindehaut ist stark geschwollen und mäßig injiziert. Nach $1\,^1/_2$ Stunden hat sich die conj. Injektion weiter verstärkt. Nach $2\,^1/_2$ Stunden tritt dazu noch eine geringe Eiterabsonderung auf; das Auge wird immer noch geschlossen gehalten. Am nächsten Vormittag sind die Lider verklebt und es besteht

1) Das Gemisch wird bereits in vitro ziemlich dickflüssig.

weiterhin geringe Eiterabsonderung; die Rötung und Schwellung der Bindehaut sind wieder etwas zurückgegangen. Gegen Abend wird das Auge wieder frei geöffnet; die Entzündungserscheinungen sind gleich geblieben; die Hornhaut ist noch vollkommen klar. Nach zwei Tagen hat sich nur die Eiterabsonderung etwas verstärkt und das Kaninchen hat anscheinend auch etwas Schmerzen bekommen; sonst ist jedoch weiter keine Aenderung eingetreten. Zwei Tage später sind die Entzündungserscheinungen nur mehr gering vorhanden; die Hornhaut ist immer noch vollkommen klar und das Tier hat auch noch nichts von seiner Lebhaftigkeit eingebüßt. Am 9. Tag zeigt sich bei dem Tier eine gewisse Erregung; die Lider sind verklebt und zeigen geringe narbige Einziehungen; die Eiterabsonderung ist wieder etwas stärker geworden und auch die conj. Injektion hat wieder etwas zugenommen. Zwei Tage später haben die Entzündungserscheinungen weiter zugenommen; es besteht jetzt starke Eiterabsonderung, heftige Injektion und mäßige Bindehautschwellung; die Nickhaut ist ebenfalls blasig geschwollen; die Hornhaut dagegen ist, soweit sie sichtbar gemacht werden kann, nicht getrübt; das Tier hat jetzt auch außerdem stärkere Schmerzen. Am 15. Tag ist das Tier etwas schreckhaft geworden und scheint auch noch stärkere Schmerzen zu haben; die Lider sind verklebt und zeigen starke, unregelmäßige, narbig bedingte Einziehungen; dazu wird noch reichlich dicker Eiter abgesondert; es besteht auch noch eine mittelstarke Injektion mit geringer Schwellung der Bindehaut; die Hornhaut zeigt jetzt eine hauchfeine Trübung und die Lider werden wieder krampfhaft geschlossen gehalten. Am 18. Tag ist der Lidkrampf stärker geworden, während die übrigen Entzündungserscheinungen in gleicher Stärke weiter bestehen; die Epidermis mit Haaren hat sich in der näheren Umgebung des Versuchsauges bereits abgelöst. Am 21. Tag ist das Kaninchen wieder munterer und auch sichtlich kräftiger; die verkrustete Epidermis mit den Haaren hat sich fast auf der ganzen vorderen Kopfhälfte der Versuchsseite abgelöst; das Auge kann nun wieder etwas leichter geöffnet werden, zumal auch der Lidkrampf nachgelassen hat. Es wird mäßig Eiter abgesondert; die Lider sind narbig verzogen und noch leicht gerötet; auch die Nickhaut zeigt stellenweise weißlich-nekrotische Veränderungen; die Conjunctivalgefäße sind deutlich erweitert, die Hornhaut zeigt eine ganz feine Trübung; Pupille und Iris sind völlig normal. Am 26. Tag sind Rötung und Schwellung der Bindehaut noch ziemlich stark vorhanden; die Lider sind mit zahlreichen blutigen Krusten bedeckt; sonst ist aber keine wesentliche Aenderung eingetreten. Am 33. Tag finden sich am leicht ektropionierten Oberlid noch einige geschwürige Wundstellen; die Entzündungserscheinungen haben wieder nachgelassen;

die Hornhauttrübung hat sich nicht weiter verändert. Am 45. Tag ist das Kaninchen wieder genau so lebhaft wie zuvor und zeigt auch keinerlei Veränderungen mehr in seinem Wesen; die Haare in der Umgebung des Versuchsauges sind gut nachgewachsen, zeigen aber eine auffällige Pigmentarmut; die beiden leicht ektropionierten Lider sind noch gerötet und mit einigen Krusten bedeckt; Hornhaut, Iris und Pupille sind wieder völlig normal. Nach 6 Monaten sieht man nur noch einige geringe narbige Veränderungen an den Lidern; das übrige Auge ist vollkommen reizlos; die Haare in der Umgebung des Versuchsauges sind wieder völlig nachgewachsen; sie haben im Gegensatz zu den früher vorhandenen Haaren und dem jetzt noch vorhandenen übrigen graubraunen Haarkleid, eine vollkommen weiße Farbe.

Ergebnis: Der Zusatz von Natriumsulfid hat also bei diesem Versuch doch vermocht, eine so weitgehende Milderung der Gelbkreuzwirkung am Kaninchenauge herbeizuführen, daß das Auge erhalten werden konnte.

Zur Kontrolle wurde aber ein zweiter Versuch in der gleichen Weise vorgenommen.

Kaninchen Nr. 39 (jung, braun).

Nach Vorbereitung mit einem Tropfen Pantocain wurden von dem Gemisch 4—5 Tropfen in den Bindehautsack des Versuchsauges gebracht. Bei diesem Versuch wurde außerdem das Auge vom 2. Tag ab zweimal täglich gespült und nach jeder Spülung auch ein Tropfen Atropin verabreicht. Die Entzündungserscheinungen waren in diesem Fall wesentlich stärker; sie waren bereits am nächsten Vormittag schon in ziemlicher Stärke vorhanden und es zeigte sich zu dieser Zeit auch bereits eine leichte Trübung der Hornhaut. Bis zum 6. Tage nahmen die Entzündungserscheinungen wieder langsam ab und es schien zunächst, als ob der Verlauf des Versuches noch leichter würde als der erste. Aber vom 6. Tag ab zeigte sich eine zunehmende körperliche Schwäche des Tieres; es hatte keine Freßlust mehr und wurde ganz apathisch. Während die Entzündungserscheinungen am Versuchsauge kaum eine wesentliche Verstärkung zeigten, ging das Tier, nachdem es ziemlich stark abgemagert war, am 15. Tag ein. In der Umgebung des Versuchsauges bestand nur ganz geringer Haarausfall; die Hornhaut war beim toten Tier stark getrübt, die Iris nicht sichtbar.

Wegen dieses überraschend schlechten Ergebnisses, das sicherlich auch noch durch andere Umstände mitbedingt wurde, waren noch einige weitere Kontrollversuche notwendig.

3. Versuch: Kaninchen Nr. 83 (jung, graubraun).

Von dem Gemisch wurden ungefähr 5 Tropfen in den Bindehautsack des Versuchsauges gebracht.

Das Auge wurde nach dem ersten Tag bei jeder Kontrolle mit körperwarmem Wasser gespült und jedesmal auch ein Tropfen Atropin verabreicht.

Die Wirkung des Gemisches am Auge war in den ersten Tagen ziemlich genau so wie bei den vorhergehenden Versuchen, nur mit dem Unterschied, daß die Hornhauttrübung ganz fein bereits nach der ersten Stunde zu erkennen war und in der Folgezeit auch etwas stärker auftrat. Dazu kam dann auch noch vom 4. Tag an eine Hyperämie der Iris und trotz der Atropingaben eine Verengerung der Pupille. Vom 5. Tag ab begann das Kaninchen ebenfalls etwas abzumagern und seine Lebhaftigkeit allmählich zu verlieren. Dieser Zustand dauerte bis zum 11. Tag; dann wurde das Tier aber rasch wieder lebhafter und kräftiger. Die Lider wiesen stärkere narbige und geschwürige Veränderungen auf und begannen langsam zusammenzuwachsen, so daß es zu einer immer stärker werdenden Lidspaltverengerung kam, die am 40. Tag so stark war, daß das Auge kaum mehr zu öffnen war. Die Hornhaut war stärker getrübt und zeigte stellenweise stärkere Infiltrate. Nach 2 Monaten waren die beiden nach innen gedrehten Lider bis auf eine linsengroße Stelle glatt zusammengewachsen; die mäßig getrübte und vascularisierte Hornhaut darunter war, soweit sie sichtbar gemacht werden konnte, ohne weitere stärkere Veränderungen.

4. Versuch: Kaninchen Nr. 26 (jung, graubraun).

Bei diesem Versuch sollte weiter festgestellt werden, inwieweit eine anschließend vorgenommene Lebertranspülung imstande ist, die in den vorhergehenden Versuchen noch aufgetretenen Wirkungsschäden einzuschränken.

Von dem Gemisch wurden ungefähr 4—5 Tropfen in den Bindehautsack des Versuchsauges gebracht und nach 5 Minuten eine ausgiebige Spülung mit Lebertran vorgenommen. Vom 2. Tag ab wurde auch wie in den vorhergehenden Versuchen zweimal täglich gespült und Atropin verabreicht.

Die Wirkung war gegenüber den vorausgegangenen Versuchen eine wesentlich mildere. Es zeigte sich erst am 3. Tage eine hauchfeine Hornhauttrübung. Am 9. Tag trat allerdings auch eine leichte Hyperämie der Iris auf. Das Tier blieb aber die ganze Zeit hindurch munter und lebhaft. Die Lider zeigten nur geringe narbige Veränderungen und waren nur etwas ektropioniert. Vom 15. Tage ab begannen in der Umgebung des Versuchsauges die Haare aus-

zufallen; dies erreichte am 22. Tag seinen Höhepunkt mit dem Haarausfall bis ungefähr 2—3 cm Entfernung vom Versuchsauge. Der Augapfel zeigte außer einer mäßigen Injektion weiter keine Veränderungen und war am 19. Tag bereits wieder völlig reizlos. Nach 2 Monaten zeigten die leicht auswärtsgedrehten Lider nur noch eine ganz geringe Rötung; sonst war aber das gesamte Auge wieder völlig reizlos und von normalem Aussehen. Die Haare in der Umgebung des Versuchsauges waren wieder vollständig normal nachgewachsen und das Tier selbst zeigte auch keinerlei Veränderung seines früheren Wesens.

Ergebnis: Wenn man die Reihe dieser Versuche betrachtet, so läßt sich eine gewisse Milderung der Gelbkreuzwirkung auf das Kaninchenauge durch einen Zusatz einer 5%igen wässerigen Lösung von Natriumsulfid doch deutlich erkennen.

Weitere Versuche sind nötig.

Ergebnisse:

Von all den Mitteln, von denen man weiß, daß sie den Gelbkreuzkampfstoff zu lösen oder durch Oxydation zu zerstören imstande sind, erwiesen sich Monochlorbenzol, Aceton, 5%ige wässerige Kaliumsulfidlösung, 5%ige wässerige Lösung von Seleniger Säure, 10%ige alkoholische Natriumäthylatlösung und unverdünntes Natriumhypochlorit als Spülmittel für mit „Gelbkreuz" verätzte Augen von vorneherein nicht brauchbar. Dagegen wurden Olivenöl, Lebertran, Glycerin, Petroleum, Petroläther, Benzin, Glykol und Aethyläther sehr gut vom Kaninchenauge vertragen. Absoluter Alkohol, Schwefelkohlenstoff, Tetrachlorkohlenstoff, Thiodiglykol, Benzol, 5%ige Natriumsulfidlösung und 5%ige Chloraminlösung stehen etwa in der Mitte zwischen beiden Stoffen, d. h. sie rufen zwar eine deutliche, aber rasch wieder vorübergehende Reizwirkung auf das Tierauge hervor, die man aber in Kauf nehmen müßte, wenn es sich herausstellen sollte, daß diese Mittel wirklich gegen die verheerende Gelbkreuzwirkung schützen.

Was die Versuche über die Einwirkung von Gemischen des Dichlordiäthylsulfides mit den verschiedensten hypothetischen Schutzmitteln (im Verhältnis 1 : 10) betrifft, so muß man feststellen, daß darunter kein Mittel war, das voll und ganz zu dem gewünschten Erfolg geführt hätte. Das bedeutet aber doch noch keineswegs die Unmöglichkeit, ein entsprechendes Schutzmittel zu finden, denn

es ist zu bedenken, daß bei diesen Versuchen keine Spülungen mit den betreffenden Mitteln vorgenommen wurden, sondern nur die Gemische mit dem Gelbkreuzkampfstoff zusammen in das Auge eingebracht wurden und dort, wenn auch in chemisch veränderter Form, weiter wirken konnten. Es ist aber letzten Endes geplant, Spülungen mit den Mitteln vorzunehmen, die das „Gelbkreuz" vielleicht sogar noch nach einiger Zeit aus der Verbindung mit dem Oberflächengewebe des Auges herauslösen oder sonst irgendwie unwirksam machen könnten. Es gelang immerhin in einigen Fällen, die reine Wirkung des Gelbkreuzkampfstoffes, d. i. die völlige Zerstörung des Auges, so abzuschwächen, daß das Auge des Tieres wenigstens erhalten blieb. Damit ist in der Tat eine Auslese unter den zur Untersuchung gekommenen Mitteln getroffen worden. Es handelt sich jetzt darum, die erfolgversprechenden Mittel zu Spülungen an Augen zu verwenden, die zuvor mit flüssigem „Gelbkreuz" verätzt wurden; das sind also 5%ige Natriumsulfidlösung, Tetrachlorkohlenstoff, Petroläther und Aethyläther, vielleicht auch noch 5%ige Chloraminlösung. Auch sollte man gelbkreucoxydierende Mittel in Verbindung mit gelbkreuzlösenden Mitteln bringen (z. B. Chloramin in Lebertran oder Natriumsulfid in Lebertran usf.) und mit diesen Gemischen Spülversuche ausführen. Für die Beurteilung der Mittel kommt noch in Betracht, daß das Menschenauge gegen die Einwirkungen dieser Stoffe widerstandsfähiger zu sein scheint, wie aus den Ausführungen von Muntsch und Röse hervorgeht. Entsprechende Untersuchungen sind am Ende der Tierversuche als Selbstversuch in Aussicht genommen.

Im Laufe der ganzen Tierversuche fiel übrigens auf, daß die einzelnen Tiere gegenüber dem Gelbkreuzkampfstoff und seine Verbindungen verschieden empfindlich sind, insoferne die heller gefärbten (grauen und weißen) Tiere eine größere Widerstandsfähigkeit gegenüber der Aetzwirkung des Kampfstoffes erkennen ließen, als dunkle Kaninchen (braune oder schwarze). Das steht vielleicht in einem gewissen Gegensatz zu Beobachtungen amerikanischer Autoren (bei Jess), welche fanden, daß Neger nicht so empfindlich auf Gelbkreuzeinwirkung — wohl in Gasform — reagierten als weiße Soldaten. (Siehe Kontrollversuche Nr. 3 und Nr. 6.) Es wäre dies vielleicht doch so zu erklären, daß für die verschieden starke Gelbkreuzwirkung bei Tieren doch mehr die Konstitution und das Alter ausschlaggebend ist.

Erwähnenswert ist auch, daß bei dem Tier Nr. 29 (Versuch Nr. 14), dessen Auge mit Natriumsulfid-Gelbkreuz-Gemisch behandelt wurde, im Gegensatz zu dem vor dem Versuch vorhandenen Graubraun völlig farbloses, weißes Haar nachwuchs. Aehnliches wurde auch bei dem Tier Nr. 33 (Versuch Nr. 6) beobachtet, dessen Auge

mit Tetrachlorkohlenstoff-Gelbkreuz-Gemisch behandelt wurde: Nach Ansicht von Prof. Schmelzer ein interessanter Beitrag zu der bei manchen schweren Augenerkrankungen des Menschen zu beobachtenden Poliosis oder Canities der Wimpern, Brauen und selbst der Kopfhaare, deren gemeinsame Ursache nach ihm wohl in einem neurodystrophischen Prozeß zu erblicken ist.

Weiterhin ist auch noch die Tatsache zu verzeichnen, daß die Fruchtbarkeit der Tiere während und nach den Versuchen wesentlich zurückging. Inwieweit dabei die einzelnen Mittel darauf einen Einfluß ausgeübt haben, ist nicht ganz klar; wahrscheinlich handelt es sich um eine toxische Schädigung der Keimdrüsen.

Zusammenfassend ist zu sagen, daß von den bekannten gelbkreuzlösenden oder -zerstörenden Mitteln eine größere Reihe herausgefunden wurde, die vom Kaninchenauge gut vertragen wurden und infolgedessen als Spülmittel überhaupt in Frage kommen. Unter diesen Mitteln konnte aber in weiteren Versuchen keines als sicher wirkendes Schutzmittel gegen die verheerende Wirkung des flüssigen Zellgiftes auf das Tierauge ausgemacht werden. Zu diesem Zweck müssen noch weitere Versuche durchgeführt werden.

Herrn Professor Dr. med. Hans Schmelzer danke ich an dieser Stelle für die freundliche Ueberlassung der Arbeit und für die Unterstützung, die er mir dabei angedeihen ließ.

Schrifttum:

Flury und Wieland: Zeitschr. f. d. ges. exp. Med. 13, 367, 1921.

Gutmann, A.: Deutsche Med. Wochenschr. 1082, 1919.

Helfrich und Reid: J. Am. Soc. 42, 1219, 1920.

Jess, A.: „Kriegsverletzungen der Augen durch Gaswirkung, Verbrennung und durch chemische Mittel." Handbuch der Aerztl. Erfahrungen im Weltkriege 1914/18, Bd. V. Augenheilkunde v. Prof. Dr. Th. Axenfeld, Leipzig 1922.

Muntsch, O.: Leitfaden der Pathologie und Therapie der Kampfstofferkrankungen. Leipzig 1936.

Röse, H. F.: Kampfgaserkrankungen des Auges. Zbl. f. d. ges. Opht. 28, 513. 1933.

Sartorio, M.: Die Chemie der Kampfstoffe. Uebersetzt von Dr. H. Klumb, Braunschweig 1935.

Schmelzer, H.: Münchn. Med. Wochenschr. 20, 770, 1937, und Kl. Mbl. f. Augenheilkunde 98, 510, 1932.

Thompson und H. Black: J. of the Am. Chem. Soc. 43, 877.

Wagenmann, A.: Verletzungen des Auges. III. 1924.

Wessely bei Flury und Wieland, Z. f. d. ges. exp. Med. 13, 421.

Lebenslauf.

Ich wurde am 9. IX. 1912 zu Erlangen als Sohn des Pflegersekretärs Joseph Lutz und seiner Ehefrau Babette, geb. Keck, geboren. Nach regelmäßigem Besuch der Volksschule und der Oberrealschule in Erlangen, legte ich im Frühjahr 1932 die Reifeprüfung ab. Anschließend widmete ich mich dem Studium der Medizin an der Universität in Erlangen, wo ich am 6. XI. 1937 das Medizinische Staatsexamen bestand. Als Medizinalpraktikant war ich vom 1. XII. 1937 bis 4. V. 1938 an der Chirurgischen Universitätsklinik in Erlangen, seit 1. VI. 1938 bis heute bin ich am Ambulatorium der Medizinischen Universitätsklinik in Erlangen tätig. Zwischendurch nahm ich im Mai 1938 an einem Jungärztelehrgang auf der Reichsärzteführerschule in Alt-Rhese teil.

Erlangen, im Januar 1939.

Hermann Lutz.